

ΚΛΙΝΙΚΟ ΦΡΟΝΤΙΣΤΗΡΙΟ
ΔΙΑΦΟΡΙΚΗ ΔΙΑΓΝΩΣΗ
ΑΡΘΡΙΤΙΔΑΣ

Θ. ΔΗΜΗΤΡΟΥΛΑΣ
ΛΕΚΤΟΡΑΣ ΡΕΥΜΑΤΟΛΟΓΙΑΣ ΑΠΘ
ΙΠΠΟΚΡΑΤΕΙΟ ΝΟΣΟΚΟΜΕΙΟ
ΘΕΣΣΑΛΟΝΙΚΗΣ

Disclosures

Honoraria for talks

Pfizer UK

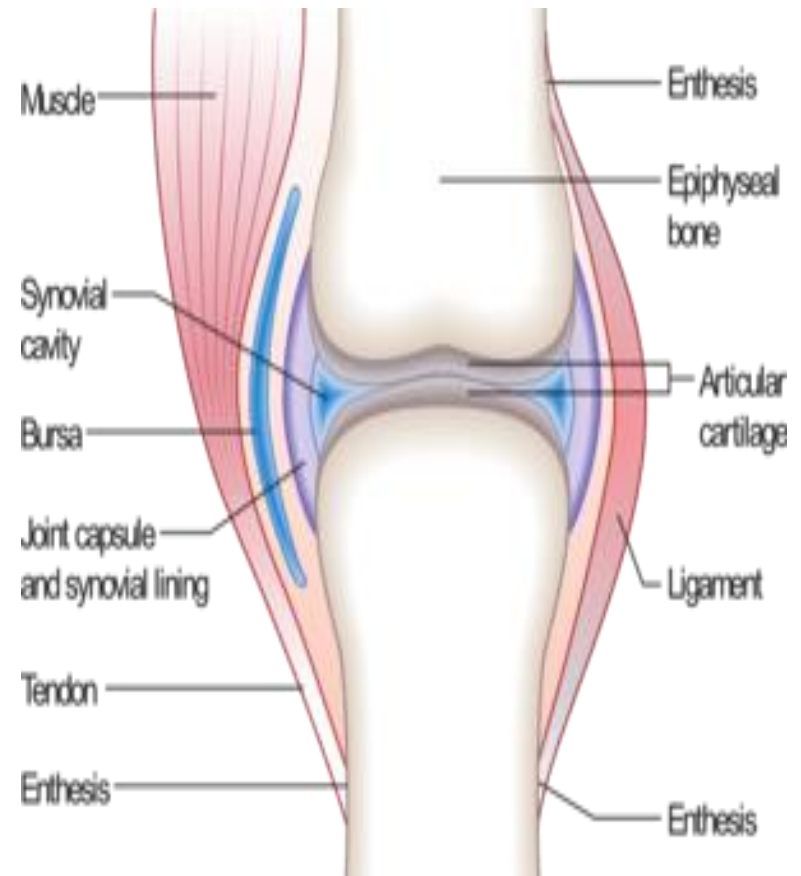
Actelion Greece

Sponsorship Agreement

Chugai Pharma UK

ΑΡΘΡΙΤΙΔΑ – ΕΝΤΟΠΙΣΗ ΠΑΘΟΛΟΓΙΑΣ

- Αρθραλγία
- Αρθρίτιδα (υμενίτιδα)
- Περιαρθρίτιδα
- Ενθεσοπάθεια
- Θυλακίτιδα
- Μυοσίτιδα



ΚΛΙΝΙΚΗ ΕΞΕΤΑΣΗ ΑΡΘΡΩΣΕΩΝ

Διάκριση αρθρίτιδας – περιαρθρίτιδας

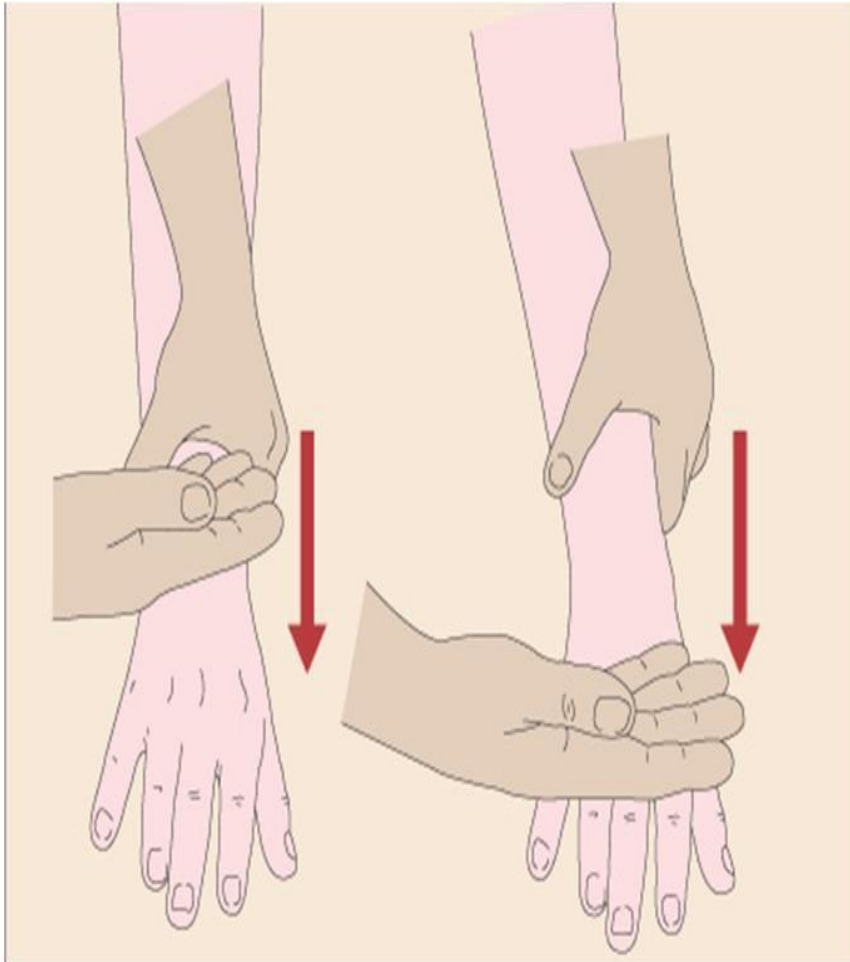
ΑΡΘΡΙΤΙΔΑ

- ✓ Ευαισθησία (διάχυτα γύρω και μέσα στην άρθρωση)
- ✓ Διόγκωση (πάχυνση αρθρικού υμένα – αρθρικό υγρό)
- ✓ Περιορισμός κίνησης
- ✓ Παραμορφώσεις – Ατροφίες

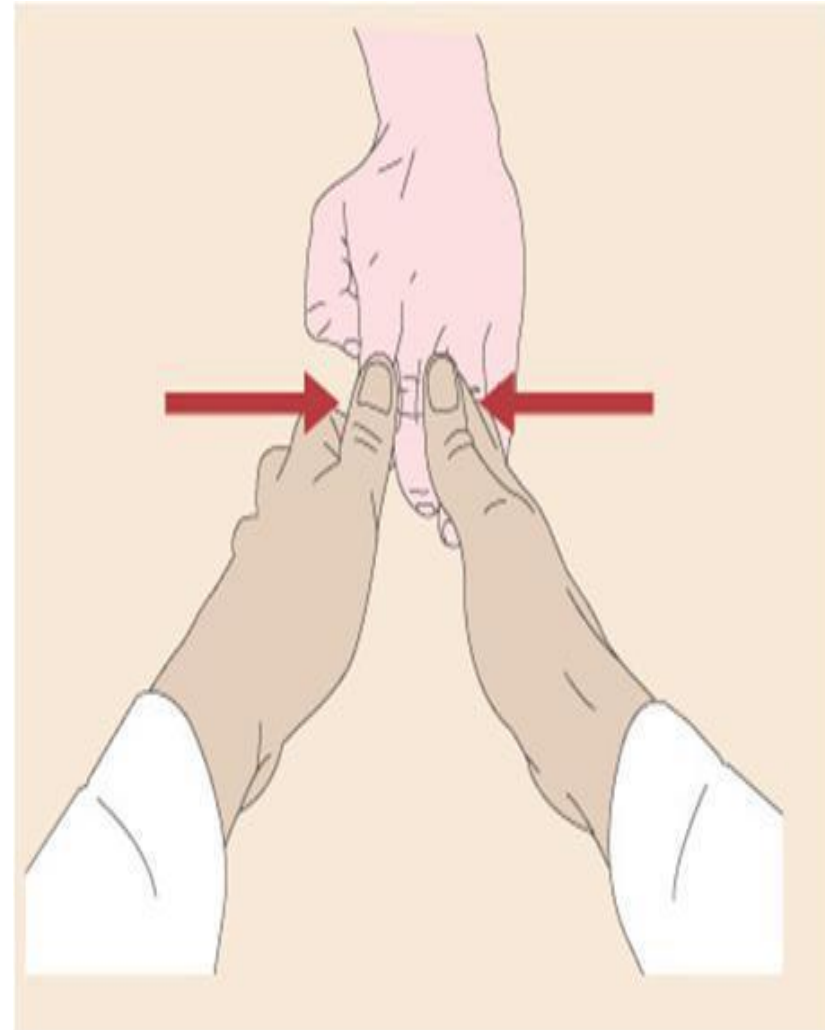
ΠΕΡΙΑΡΘΡΙΤΙΔΑ

- ✓ Πόνος εντοπισμένος
- ✓ Πόνος τη νύκτα κατά την εφαρμογή πίεσης στην προσβεβλημένη περιοχή
- ✓ Πόνος υπό αντίσταση
- ✓ Ιστορικό προηγούμενης καταπόνησης

Διόγκωση – θερμότητα



Ευαισθησία - Οίδημα

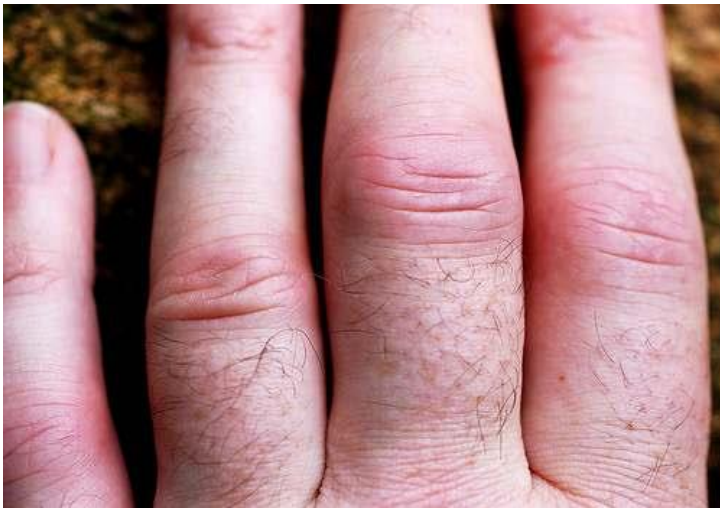

ΙΣΤΟΡΙΚΟ – ΚΛΙΝΙΚΗ ΕΞΕΤΑΣΗ

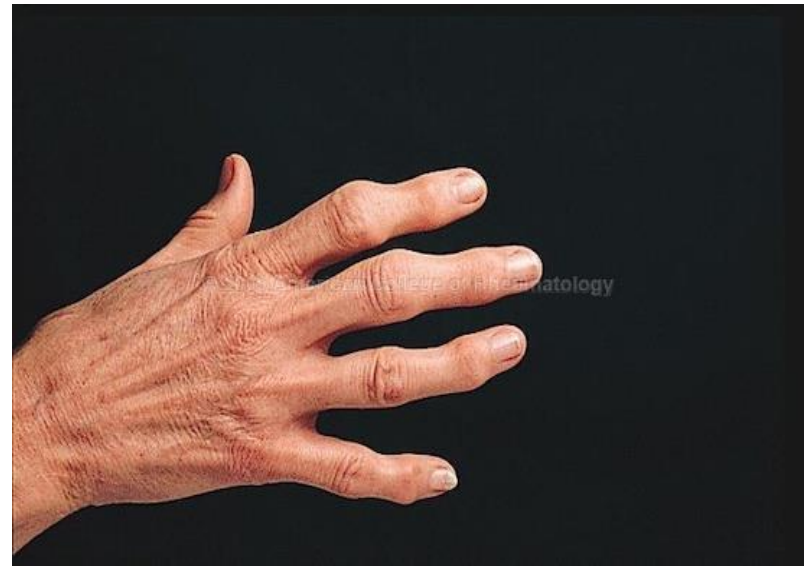- 75% ΑΝΑΓΚΑΙΑΣ ΠΛΗΡΟΦΟΡΙΑΣ
- Ηλικία έναρξης συμπτωμάτων
- Χρονιότητα - τρόπος εισβολής
- Κατανομή προσβεβλημένων αρθρώσεων (αριθμός, τύπος αρθρώσεων, συμμετρικότητα αρθρικής προσβολής)
- Η περιοδικότητα κατά τη διάρκεια της ημέρας
- Εξωαρθρικά συμπτώματα (π.χ. ψωρίαση)
- Γενικά συμπτώματα

ΦΛΕΓΜΟΝΩΔΗΣ ΑΡΘΡΙΤΙΔΑ ΜΗ ΦΛΕΓΜΟΝΩΔΗΣ ΑΡΘΡΙΤΙΔΑ

- ✓ Οίδημα μαλακών μορίων
- ✓ Ερυθρότητα
- ✓ Ευαισθησία
- ✓ Πρωϊνή δυσκαμψία (<45 min)
- ✓ Βελτίωση συμπτωμάτων κατά τη διάρκεια της ημέρας / με τις δραστηριότητες



- ✓ Οστική διόγκωση
- ✓ Μετρίου βαθμού ευαισθησία/φλεγμονή
- ✓ Πρωϊνή δυσκαμψία μικρής διάρκειας (10-20 min)
- ✓ Επιδείνωση συμπτωμάτων κατά τη διάρκεια της ημέρας / με τις δραστηριότητες



ΔΙΑΓΝΩΣΤΙΚΗ ΠΡΟΣΕΓΓΙΣΗ

(αριθμός αρθρώσεων)

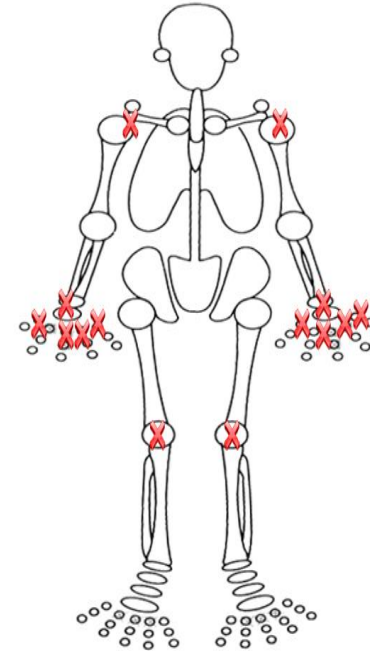
- Πολυαρθρίτιδα ≥ 5
αρθρώσεις
- Ολιγοαρθρίτιδα ≤ 4
αρθρώσεις
- Μονοαρθρίτιδα

ΠΟΛΥΑΡΘΡΙΤΙΔΑ

- ♀ 49 ετών
- 4/52 ιστορικό πόνου με αιφνίδια έναρξη στις αρθρώσεις (άκρα χείρα καρποί, γόνατα), πρωινή δυσκαμψία (> 2 ώρες), κόπωση
- Απουσία Raynauds', στοματικών ελκών, ψωρίασης.
- Αναφέρει ήπια, παροδική ερυθρότητα προσώπου και κάτω άκρων σχετιζόμενη με γριπώδη συνδρομή 1/52 πριν την έναρξη των μυοσκελετικών συμπτωμάτων
- Χωρίς γενικά συμπτώματα
- Ατομικό ιστορικό: ελεύθερο
- Αγωγή: NSAIDS, αναλγητικά

ΠΟΛΥΑΡΘΡΙΤΙΔΑ

- Κλινική εξέταση: φυσιολογική
- Ht: 36%
- ESR: 45mm/h
- CRP: 10.5 (< 5)mg/dl
- Αιματολογικός/Βιοχημικός έλεγχος: κφ
- Ακτινολογικός έλεγχος : κφ
- RF: (-), anti-CCP: (-)
- ANA (-)



ΧΡΕΙΑΖΟΜΑΣΤΕ ΑΛΛΕΣ ΕΞΕΤΑΣΕΙΣ??

ΠΟΛΥΑΡΘΡΙΤΙΔΑ

- ASTO : κ.φ.
- HBV (-)
- HBC (-)
- Parvo B19 IgM(+)
IgG (+)

Κλινική βελτίωση μετά από 3-4/52, αποδρομή κόπωσης, ήπιες αρθραλγίες

ΠΟΛΥΑΡΘΡΙΤΙΔΑ

- ♀ 49 ετών
- 4/52 ιστορικό πόνου με αιφνίδια έναρξη, οιδήματος στις αρθρώσεις (άκρα χείρα καρποί, γόνατα), πρωϊνή δυσκαμψία (> 2 ώρες), κόπωση
- Απουσία Raynauds', στοματικών ελκών, ψωρίασης.
- Αναφέρει ήπια, παροδική ερυθρότητα προσώπου και κάτω άκρων σχετιζόμενη με γριπώδη συνδρομή 1/52 πριν την έναρξη των μυοσκελετικών συμπτωμάτων
- Χωρίς γενικά συμπτώματα
- Ατομικό ιστορικό: ελεύθερο
- Αγωγή: NSAIDS, αναλγητικά

ΙΟΓΕΝΗΣ ΑΡΘΡΙΤΙΔΑ

- Συχνή – χωρίς να είναι πάντα δυνατή η ταυτοποίηση του παθογόνου
- Αρθρίτιδα - Αρθραλγίες
- Αυτοπεριοριζόμενη
- Parvo B19
- HBV
- HBC
- HIV
- Ιλαρά
- Σύνδρομα μετά από εμβολιασμό

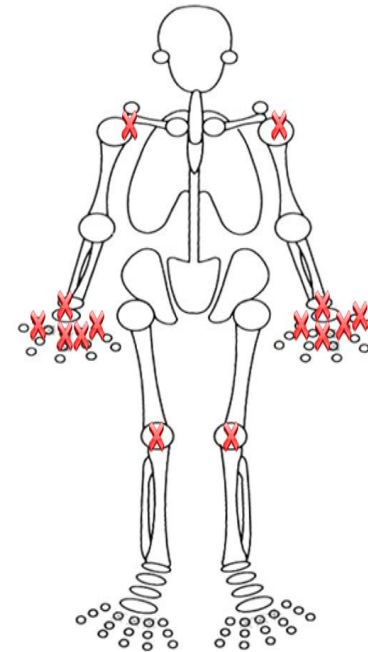
ΠΟΛΥΑΡΘΡΙΤΙΔΑ

- ♀ 49 ετών
- 3/12 ιστορικό πόνου, οιδήματος στις αρθρώσεις (άκρα χείρα καρποί, γόνατα), πρωϊνή δυσκαμψία (> 2 ώρες), κόπωση
- Απουσία Raynauds', στοματικών ελκών, φωτοευαισθησίας
- Χωρίς γενικά συμπτώματα
- Ατομικό ιστορικό: ελεύθερο

- Αγωγή: NSAIDS, αναλγητικά

ΠΟΛΥΑΡΘΡΙΤΙΔΑ

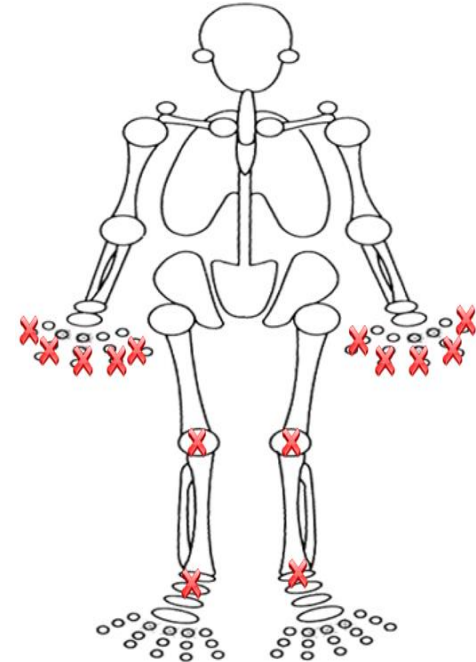
- Κλινική εξέταση: φυσιολογική
- Ht: 36%
- ESR: 45mm/h
- CRP: 10.5 (< 5)mg/dl
- Αιματολογικός/Βιοχημικός έλεγχος: κφ
- Ακτινολογικός έλεγχος : κφ
- RF: 67 (<20) IU, anti-CCP: 120
- ANA (-)



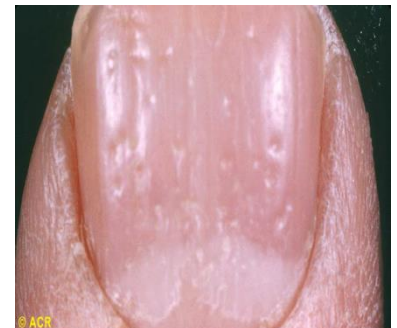
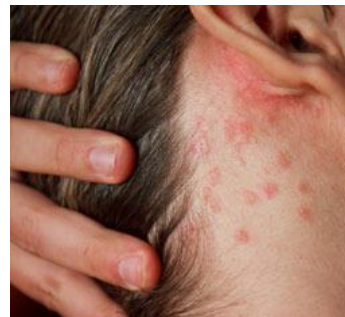ΡΕΥΜΑΤΟΕΙΔΗΣ ΑΡΘΡΙΤΙΔΑ

ΠΟΛΥΑΡΘΡΙΤΙΔΑ

- Κλινική εξέταση: φυσιολογική
- Ht: 36%
- ESR: 45mm/h
- CRP: 10.5 (< 5)mg/dl
- Αιματολογικός/Βιοχημικός έλεγχος: κφ
- Ακτινολογικός έλεγχος : κφ
- RF: (-), anti-CCP: (-)
- ANA (-)

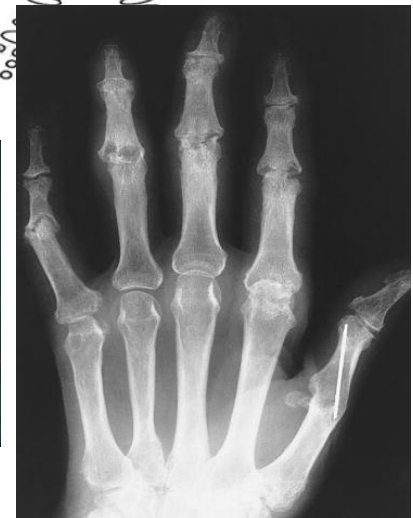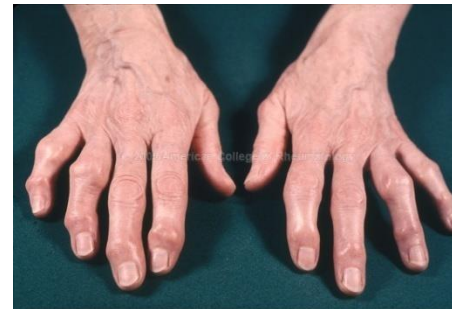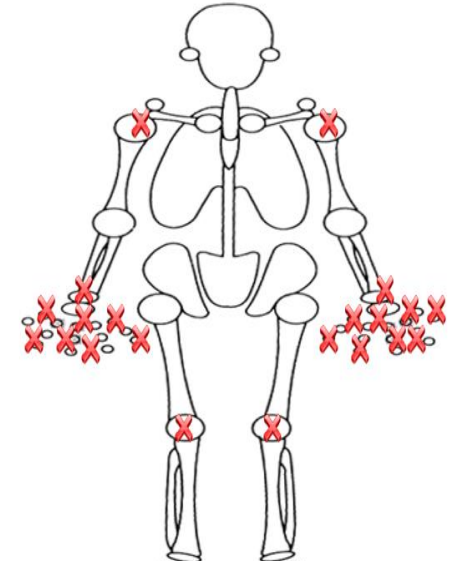


ΨΩΡΙΑΣΙΚΗ ΑΡΘΡΙΤΙΔΑ



ΠΟΛΥΑΡΘΡΙΤΙΔΑ

- Κλινική εξέταση: φυσιολογική
- Ht: 36%
- ESR: 45mm/h
- CRP: 10.5 (< 5)mg/dl
- Αιματολογικός/Βιοχημικός έλεγχος: κφ
- Ακτινολογικός έλεγχος : διαβρώσεις - εκφυλιστικές αλλοιώσεις
- RF: 40 (<20) IU, anti-CCP: (-)
ANA (-)



ΦΛΕΓΜΟΝΩΔΗΣ ΟΣΤΕΟΑΡΘΡΙΤΙΔΑ

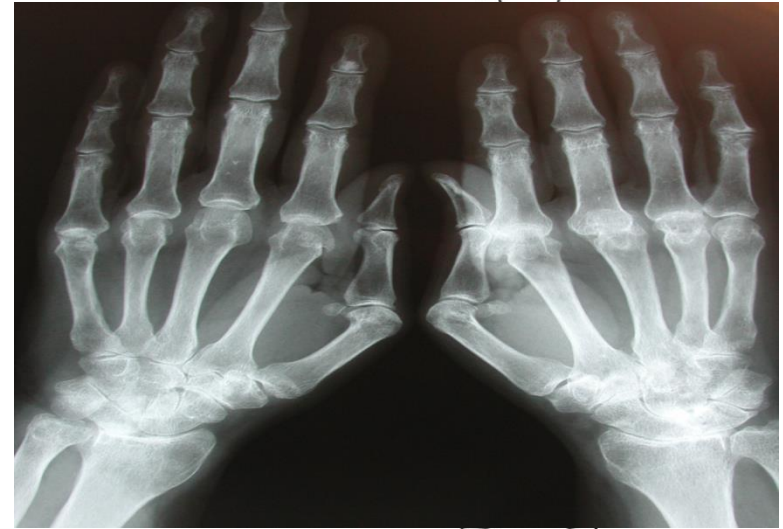
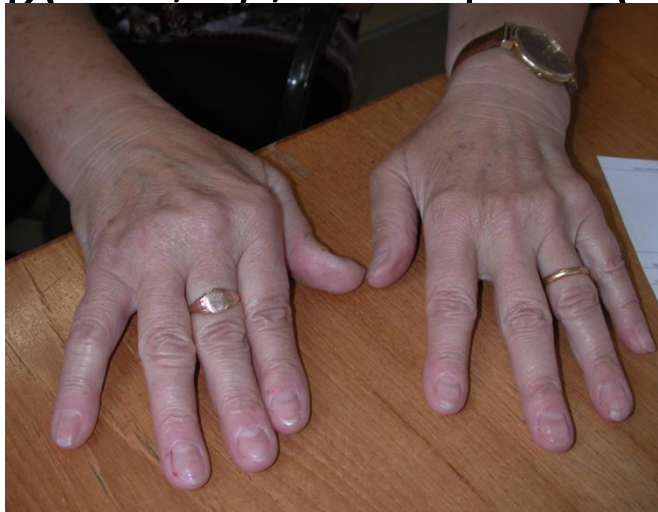ΠΟΛΥΑΡΘΡΙΤΙΔΑ

- ♀ 49 ετών
- 3/12 Ιστορικό πόνου, οιδήματος στις μικρές αρθρώσεις των χεριών, πρωινή δυσκαμψία (> 2 ώρες), κόπωση
- Φωτοευαισθησία, Raynauds, sicca symptoms
- Χωρίς γενικά συμπτώματα
- Ατομικό ιστορικό: ελεύθερο

- Αγωγή: NSAIDS, αναλγητικά

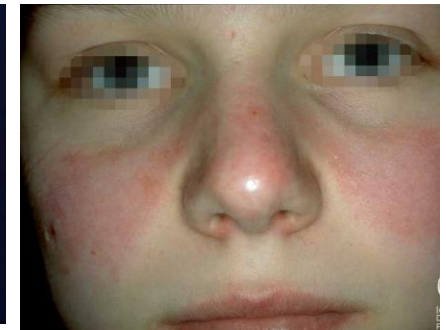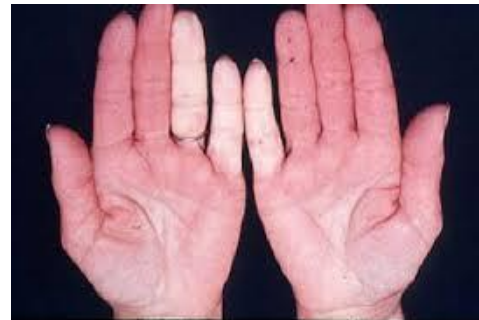ΠΟΛΥΑΡΘΡΙΤΙΔΑ

- κλινική εικόνα



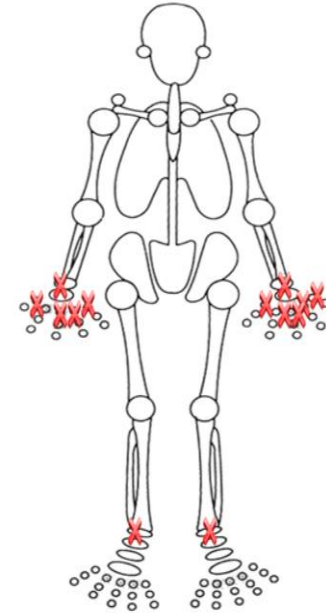
- Ακτινολογικός έλεγχος : κφ
- RF: 67 (<20) IU, anti-CCP: (-)
- ANA 1/640

ΝΟΣΟΣ ΤΟΥ ΣΥΝΔΕΤΙΚΟΥ ΙΣΤΟΥ

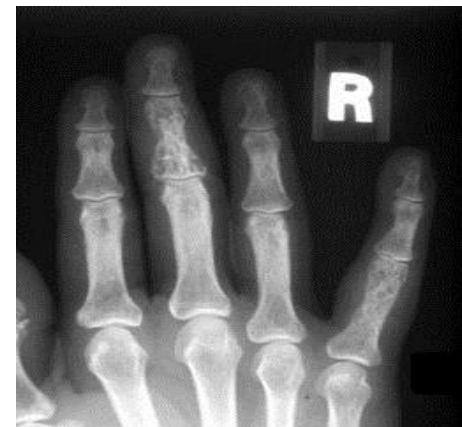

ΠΟΛΥΑΡΘΡΙΤΙΔΑ

- Κλινική εξέταση: φυσιολογική
- Ht: 36%
- ESR: 45mm/h
- CRP: 10.5 (< 5)mg/dl
- Αιματολογικός/Βιοχημικός έλεγχος: κφ
- RF: 30 (<20) IU, anti-CCP: (-)
- ANA 1/320



ΣΑΡΚΟΕΙΔΩΣΗ

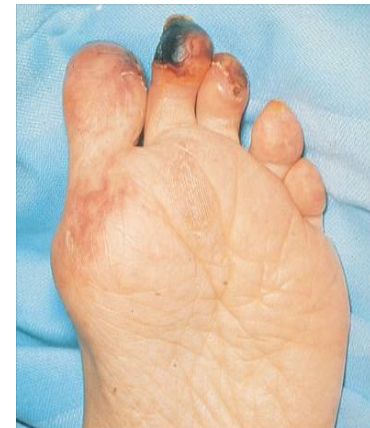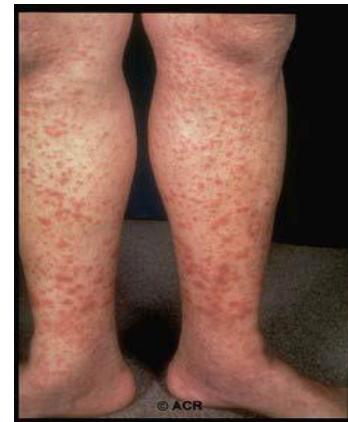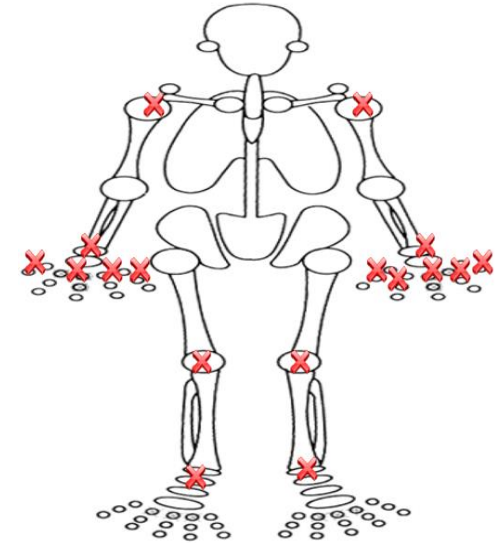


ΠΟΛΥΑΡΘΡΙΤΙΔΑ

- ♀ 49 ετών
- 3/12 Ιστορικό πόνου, οιδήματος στις αρθρώσεις (άκρα χείρα, καρποί), πρωϊνή δυσκαμψία (> 1-2 ώρες), κόπωση
- Πόρφυρικό εξάνθημα άκρων, αιμωδίες, Raynauds, sicca symptoms
- Κακουχία, απώλεια βάρους
- Ατομικό ιστορικό: ελεύθερο
- Αγωγή: NSAIDS, αναλγητικά

ΠΟΛΥΑΡΘΡΙΤΙΔΑ

- Κλινική εξέταση: πορφυρικό εξάνθημα, ισχαιμία άκρων
- Ht: 36%
- ESR: 45mm/h
- CRP: 10.5 (< 5)mg/dl
- ↑WBC, ↑ PLT
- RF: 1857 (<20) IU, anti-CCP: (-)
- ANA (-)



ΚΡΥΟΣΦΑΙΡΙΝΑΙΜΙΑ
ΣΥΣΤΗΜΑΤΙΚΗ ΑΓΓΕΙΪΤΙΔΑ

ΦΛΕΓΜΟΝΩΔΗΣ ΠΟΛΥΑΡΘΡΙΤΙΔΑ

Οξεία έναρξη

- Σηπτική (20% πολυαρθρική προσβολή)
- Ιογενής αρθρίτιδα
- Κρυσταλλογενής αρθρίτιδα

Χρόνια - σταδιακή έναρξη

- Φλεγμονώδεις αρθρίτιδες
- Νόσοι συνδετικού ιστού
- Συστηματικά νοσήματα (αγγειίτιδες, σαρκοείδωση, N. Still, Bechet)
- Παρανεοπλασματικά σύνδρομα
- Οστεοαρθρίτιδα

Μεταναστευτική αρθρίτιδα

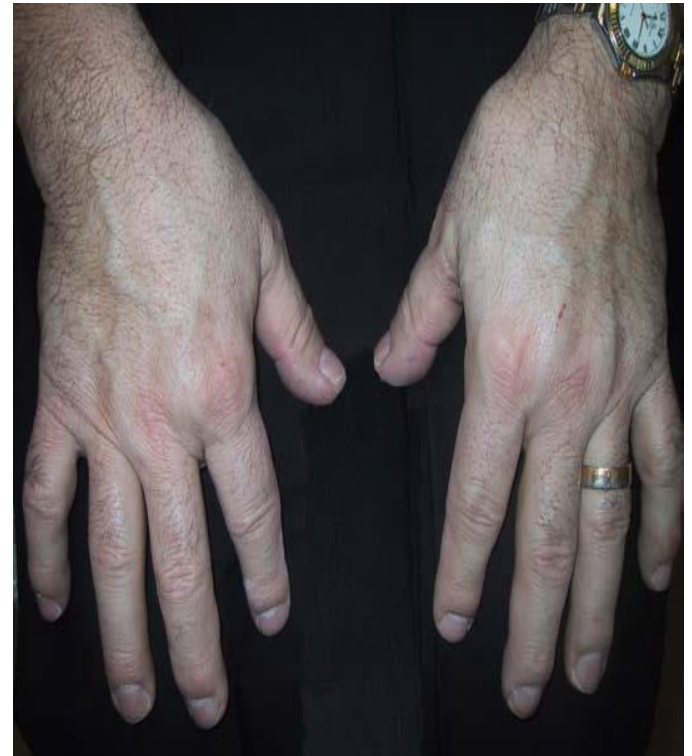- Ρευματικός πυρετός
- Γονοκοκκική αρθρίτιδα
- Ιογενής
- Σαρκοείδωση
- Νόσος Whipple, Νόσος Lyme

ΠΟΛΥΑΡΘΡΙΤΙΔΑ

- ♂ 49 ετών: διάχυτα οστικά άλγη με πολυαρθρική προσβολή (ΜΚΦΦ, γόνατα, καρποί, ποδοκνημικές) από 7 ετών
- Αρθροσκόπηση γόνατος (ΔΕ) – Βιοψία: εκφύλιση αρθρικού χόνδρου
- Οροαρνητική ΡΑ
- SLZ, HCQ (διακοπή λόγω αναποτελεσματικότητας)
- Κόπωση
- Αύξηση βάρους τα τελευταία χρόνια

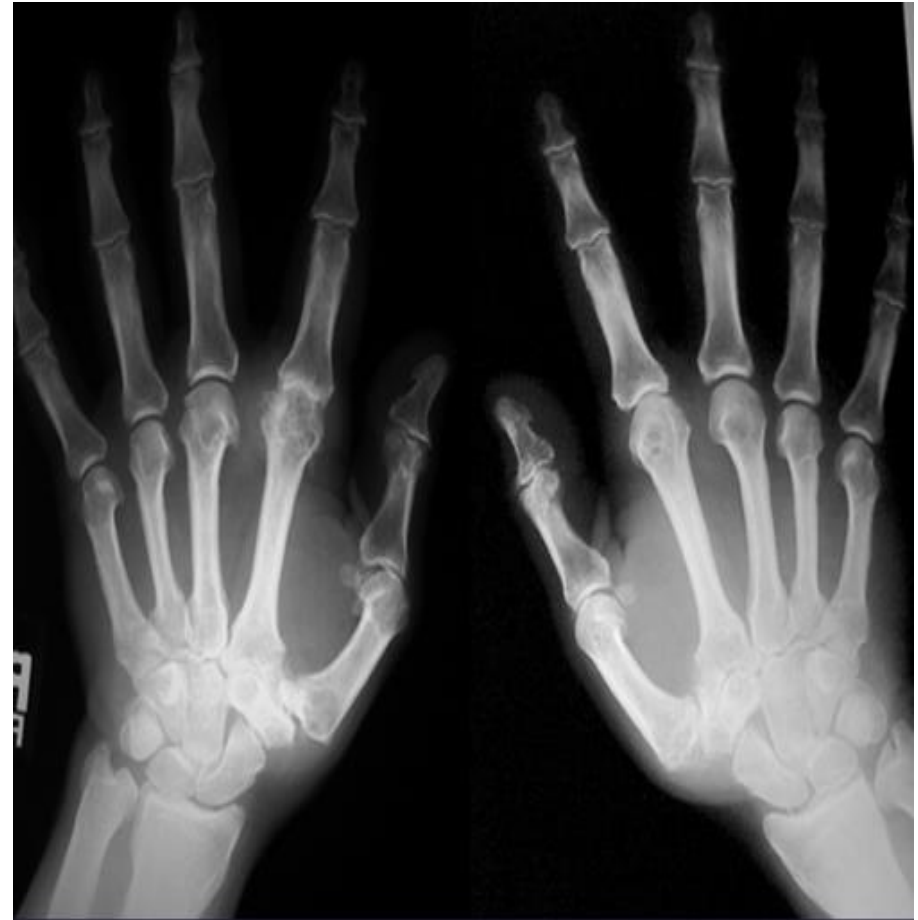ΚΛΙΝΙΚΗ ΕΞΕΤΑΣΗ

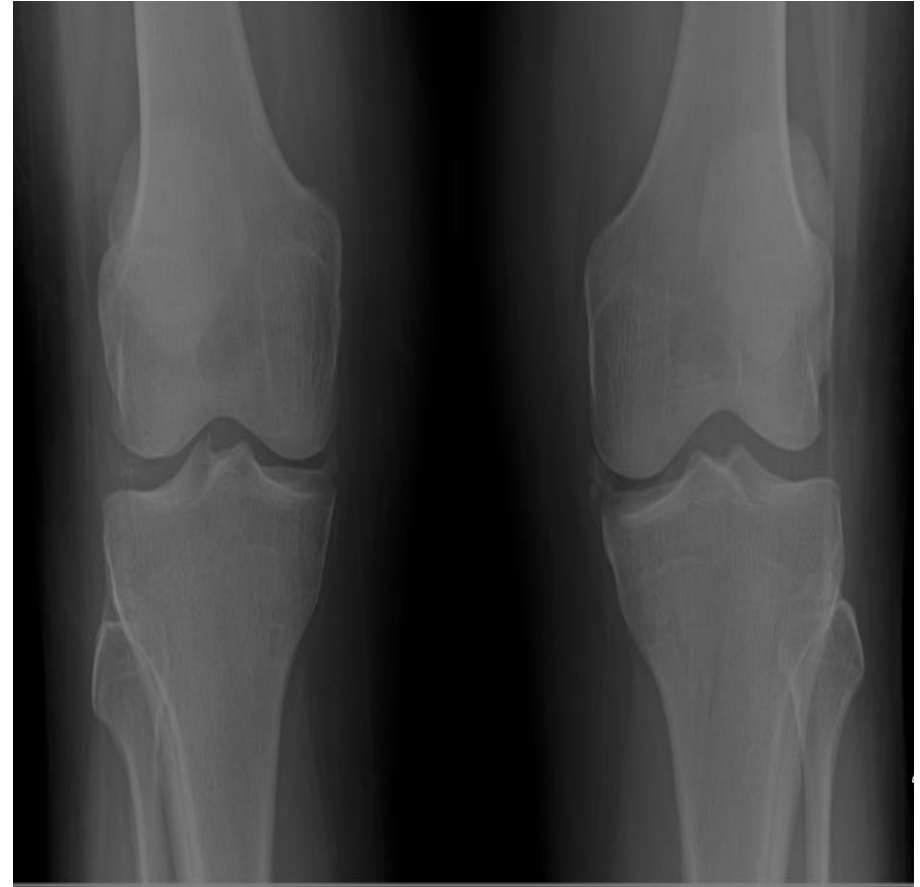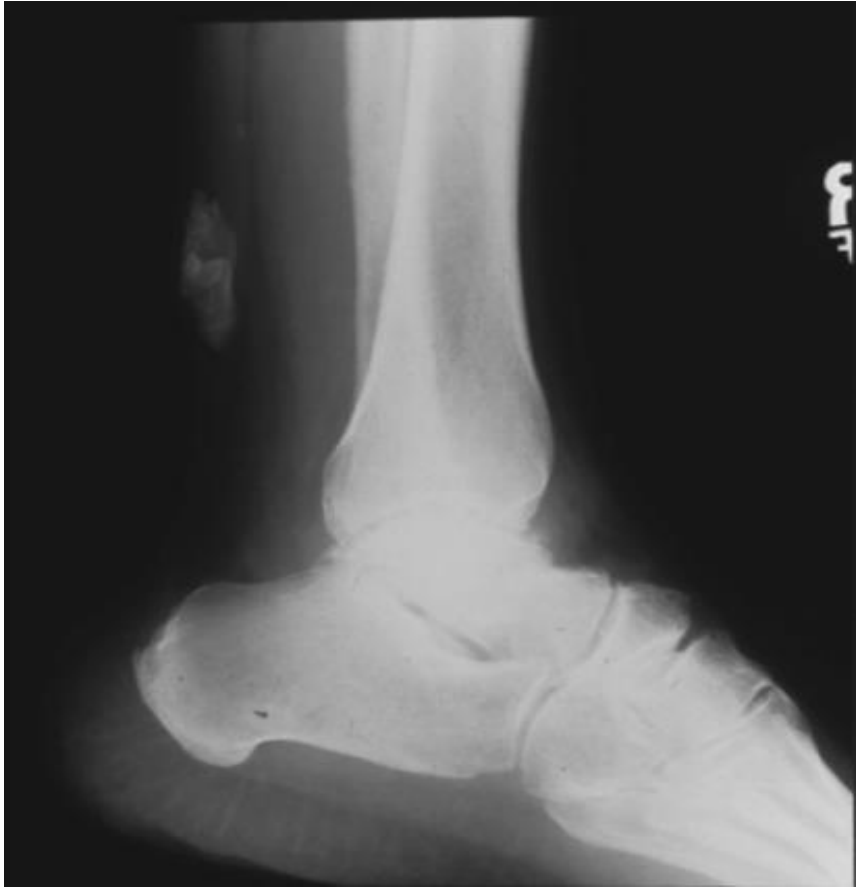- Ευρήματα εκφυλιστικής αρθρίτιδας
- Ήχος τριγμού στα γόνατα
- Μετρίου βαθμού συλλογή στο δεξιό γόνατο με ήπια διόγκωση
- Οστική διόγκωση, ευαισθησία 2^{ης} ΜΤΦΦ άμφω
- Herberden nodules



ΠΟΛΥΑΡΘΡΙΤΙΔΑ

- Γενική αίματος: κφ
- Ηπατική, νεφρική λειτουργία: κφ
- Ουρικό οξύ: κφ
- Ασβέστιο 9.5 (8.4-10.2)
- Φώσφορος: 5.3 (2.7-4.5)
- CK: 327-804 (0-170)
- ESR: 25-75
- CPR : 3-10 (<5)
- RF (-), ANA (-), anti-CCP (-)
- Εξέταση αρθρικού υγρού: λίγα κύτταρα





Χονδρασβέστωση - Αρθρίτιδα προκαλούμενη από κρυστάλλους ασβεστίου (CPPD)

Οστεοαρθρίτιδα

TABLE 179.4 ASSOCIATIONS OF CPPD CRYSTAL DEPOSITION

Positive	Aging Familial predisposition Metabolic disease Joint insult, osteoarthritis (DISH)
Negative	Rheumatoid arthritis

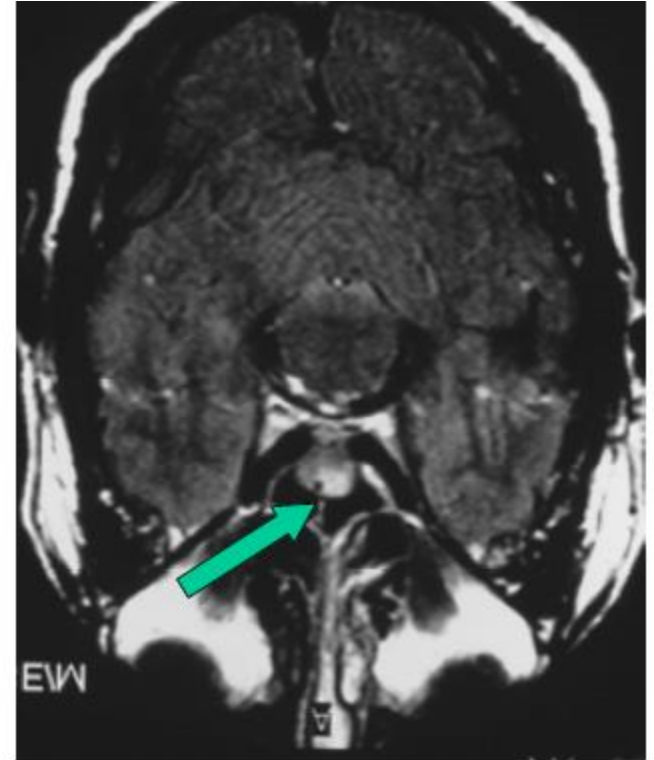
© www.rheumtext.com - Hochberg et al (eds)

**METABOLIC DISEASES PREDISPOSING
TO CPPD DEPOSITION**

Hemochromatosis	Yes
Hyperparathyroidism	Yes
Hypophosphatasia	Yes
Hypomagnesemia	Yes
Hypothyroidism	Probably
Gout	Possibly
Acromegaly	Possibly
Familial hypocalciuric hypercalcemia	Possibly
X-linked hypophosphatemic rickets	Possibly

ΠΟΛΥΑΡΘΡΙΤΙΔΑ

- TSH : normal
- PTH : normal
- Σίδηρος, TIBC, φερριτίνη: normal
- Growth Hormone: 15μg/L (<10)
- Somatomedin-C (IGF-1): 620 (71-290)
- Prolactin, FSH, LH: all normal



MRI

Αδένωμα υπόφυσης

ΑΚΡΟΜΕΓΑΛΙΑ

ΠΟΛΥΑΡΘΡΙΤΙΔΑ

Συμμετρική

ΡΑ, Ψωριασική, Ιογενείς, Νόσοι συνδετικού ιστού, Αγγειίτιδες, αιμοχρωμάτωση, N. Still

Ασύμμετρη

- Σπονδυλαρθρίτιδες, κρυσταλλογενής, σηπτική

Κάτω άκρα

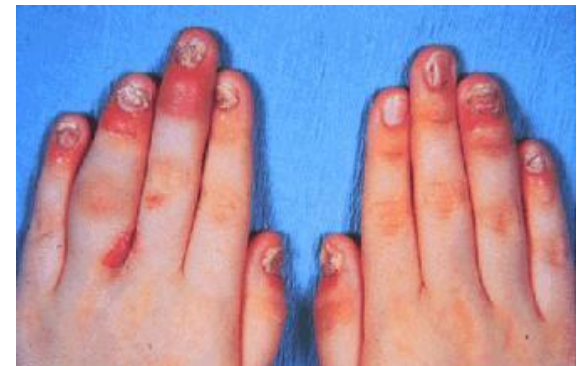- –Σπονδυλαρθρίτιδες, Σαρκοείδωση

Τελικές φάλαγγες

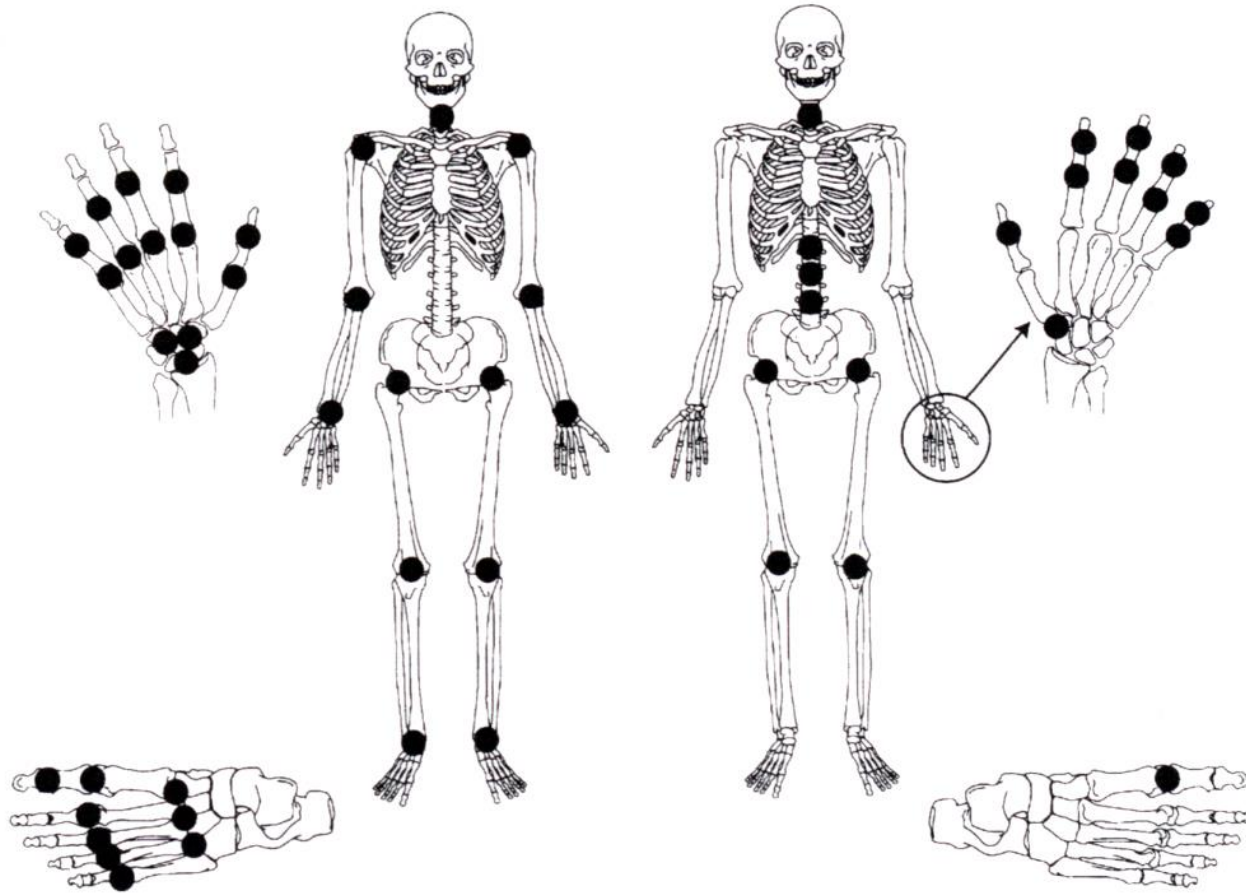
- –Ψωριασική, οστεοαρθρίτιδα

Αξονικός σκελετός

- Εκφυλιστικές/φλεγμονώδεις σπονδυλαρθρίτιδες, DISH

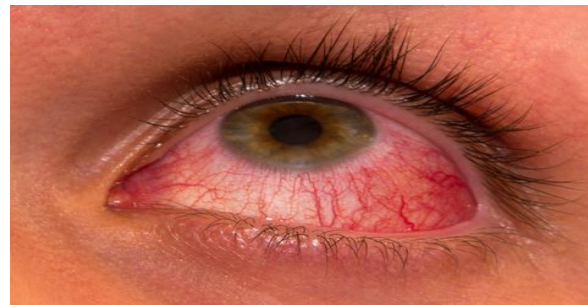
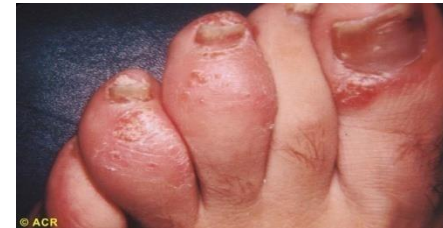
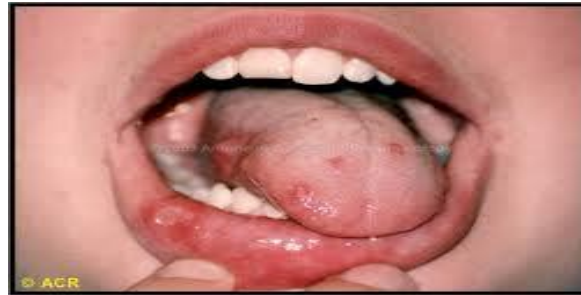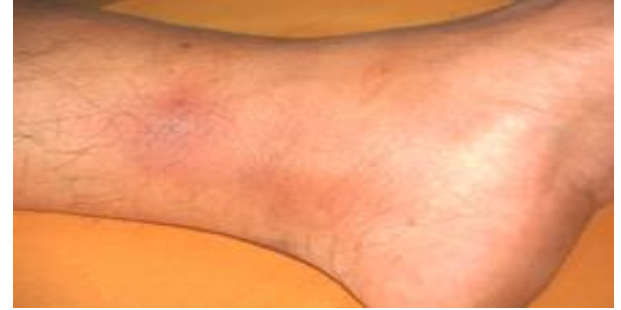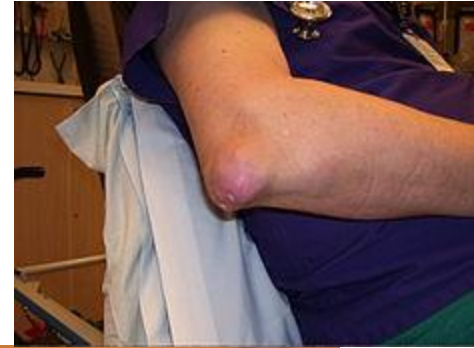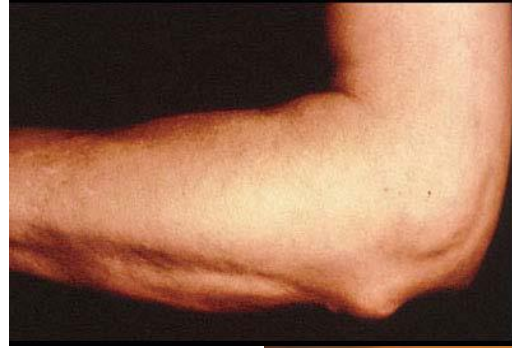ΔΙΑΦΟΡΕΣ Ο.Α – Ρ.Α.



ΕΞΩΑΡΘΡΙΚΕΣ ΕΚΔΗΛΩΣΕΙΣ

- Δερματικά οζίδια
- Οζώδες ερύθημα
- Έλκη στόματος και γεννητικών οργάνων
- Δακτυλίτιδα
- Ιριδοκυκλίτιδα



ΕΞΩΑΡΘΡΙΚΕΣ ΕΚΔΗΛΩΣΕΙΣ

Εξανθήματα

Κηλιδοβλατιδώδες

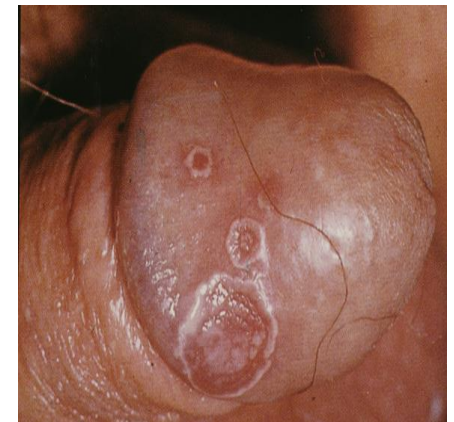
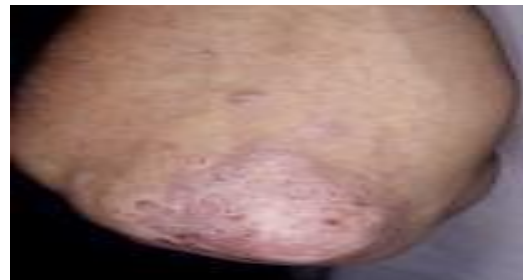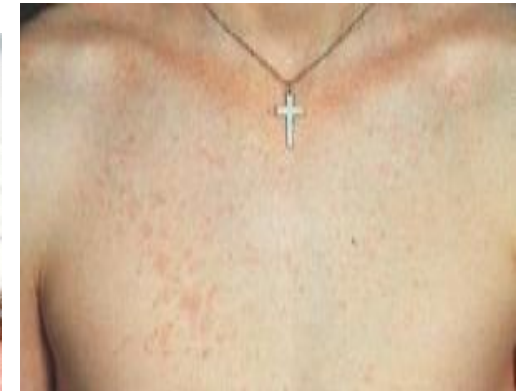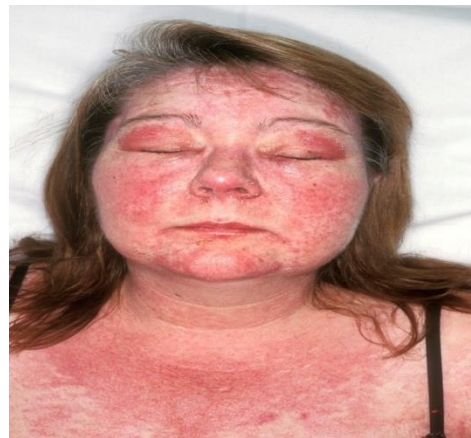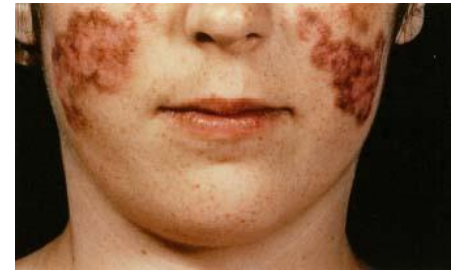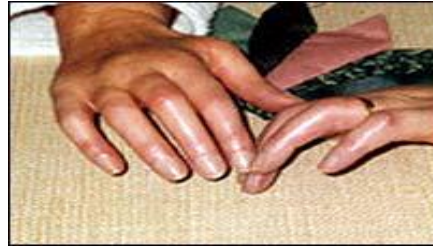εξάνθημα

Σκληροδακτυλία

Raynaud's

Ψωρίαση

Γυροειδής βαλανίτιδα



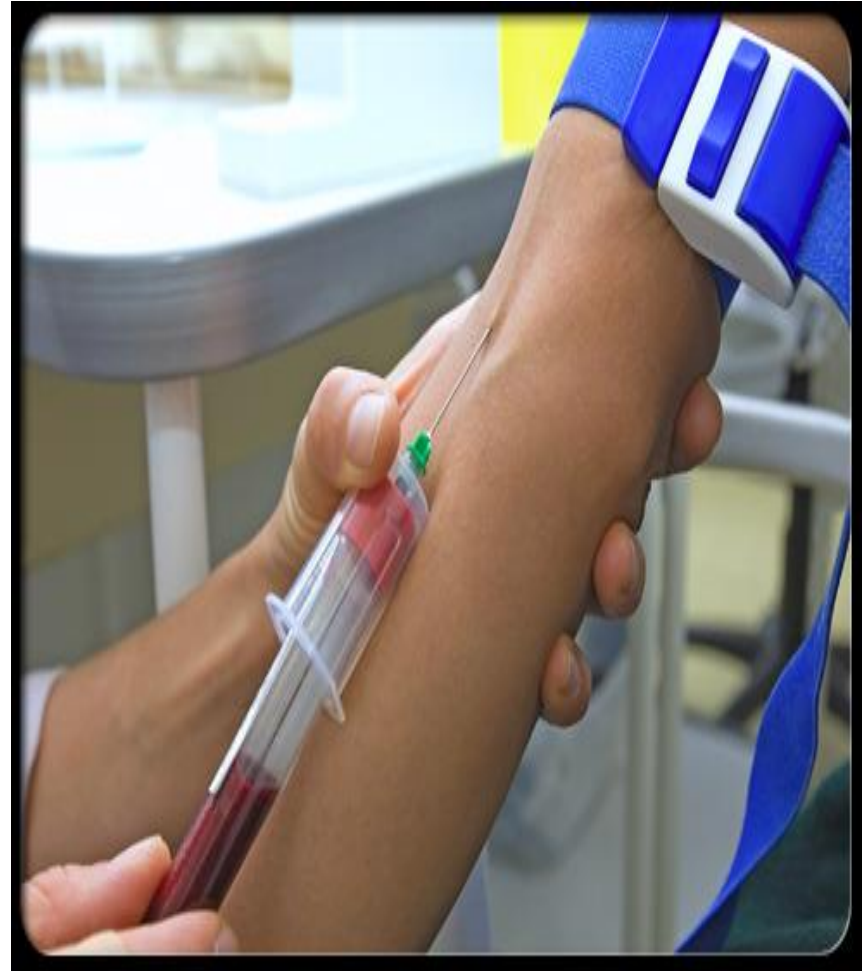ΕΡΓΑΣΤΗΡΙΑΚΑ ΕΥΡΗΜΑΤΑ

Μη ειδικά

✓ESR, CRP

✓Anemia

✓Thrombocytosis



ΕΙΔΙΚΕΣ ΕΞΕΤΑΣΕΙΣ

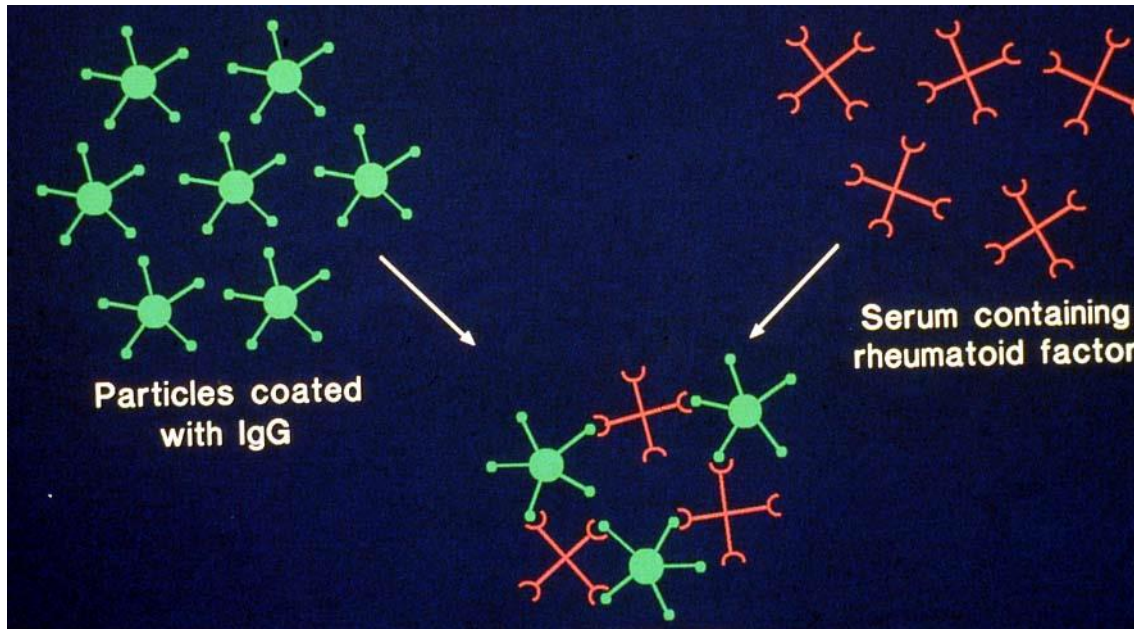
REUMATOID FACTORS

autoantibody against
Fc fragment of IgG

RA ~ 75-85%

RF (+) 50% 1st 6/12

85% 2 years



Αυτοάνοσες παθήσεις
Σαρκοείδωση
Χρόνιες λοιμώξεις (TB,
λέπρα)

Ηπατική νόσος
Πνευμονική νόσος

Καρκίνοι

Μεγάλη ηλικία

ΕΙΔΙΚΕΣ ΕΞΕΤΑΣΕΙΣ

Anti-CCP antibodies

- ✓ Παρόμοια ευαισθησία (60-70%) με RF για τη διάγνωση της RA
- ✓ Μεγάλη ειδικότητα > 97%
- ✓ Κακοί προγνωστικοί δείκτες (επιθετικοί νόσος - διαβρώσεις)
- ✓ Θετικά αντισώματα πριν την έναρξη της νόσου

Δ/Δ με άλλες φλεγμονώδεις αρθρίτιδες

ΠΟΛΥΑΡΘΡΙΤΙΔΑ ΜΕ RF

- Νόσοι συνδετικού ιστού (ΣΕΛ, Sjorgen, Σκληρόδερμα, Κρυοσφαιριναιμία)
- Πολυαρθρική προσβολή μικρών αρθρώσεων με συμμετρική κατανομή σε CCPD (pseudo-RA type)
- Αρθρίτιδα μικρών αρθρώσεων σε οικογενείς υπερλιπιδαιμίες
- Αιμοχρωμάτωση, N. Wilson
- HBV, HCV, HIV
- Υποξεία βακτηριακή ενδοκαρδίτιδα

ΠΟΛΥΑΡΘΡΙΤΙΔΑ ΚΑΙ ΠΥΡΕΤΟΣ

- Σηπτική (ανοσοκατασταλμένους ασθενείς)
- Γονοκοκκική αρθρίτιδα
- Νόσος Still
- Συστηματικό νόσημα (ΣΕΛ, αγγειίτιδες)
- Κρυσταλλογενείς αρθρίτιδες – οξεία φάση
- Αντιδραστική αρθρίτιδα – οξεία φάση
- Ρευματικός πυρετός

ΠΟΛΥΑΡΘΡΙΤΙΔΑ (ΑΡΘΡΑΛΓΙΕΣ) ΚΑΙ ΗΛΙΚΙΑΚΗ ΚΑΤΑΝΟΜΗ

- ♀ 25-40 ετών (χρόνια πολυαρθρίτιδα)

- ✓ Σύνδρομα υπερελαστικότητας
- ✓ Σύνδρομα διάχυτου πόνου - ινομυαλγία
- ✓ Ρευματοειδής αρθρίτιδα
- ✓ Νόσοι συνδετικού ιστού

- ♂ 25-40 ετών

- ✓ Αντιδραστική αρθρίτιδα
- ✓ Γονοκοκκική αρθρίτιδα
- ✓ Οροαρνητικές σπονδυλοαρθρίτιδες
- ✓ Αιμοχρωμάτωση

ΠΟΛΥΑΡΘΡΙΤΙΔΑ ΚΑΙ ΗΛΙΚΙΑΚΗ ΚΑΤΑΝΟΜΗ

- ♂ & ♀ > 50-55 ετών
- Οστεοαρθρίτιδα
- Ρευματοειδής αρθρίτιδα
- Κρυσταλλογενείς αρθρίτιδες
- Ρευματική πολυμυαλγία
- Νεοπλασματική αρθρίτιδα

- ΕΥΧΑΡΙΣΤΩ