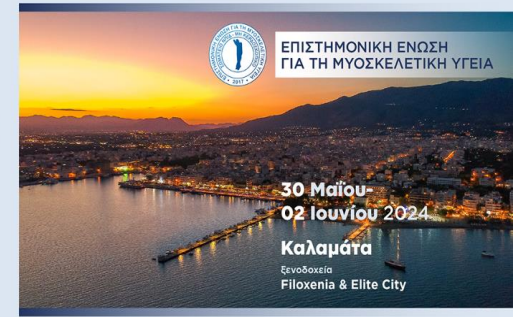
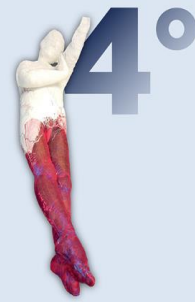


Παρουσίαση περιστατικού
Νεαρός ενήλικας με ιστορικό νεανικής αρθρίτιδας
σχετιζόμενης με ενθεσίτιδα

Σκουβακλίδου Ελπίς, MD (army), MSc
Ειδικευόμενη Ρευματολογίας
Δ' Παθολογική κλινική
ΠΓΝΘ Ιπποκράτειο

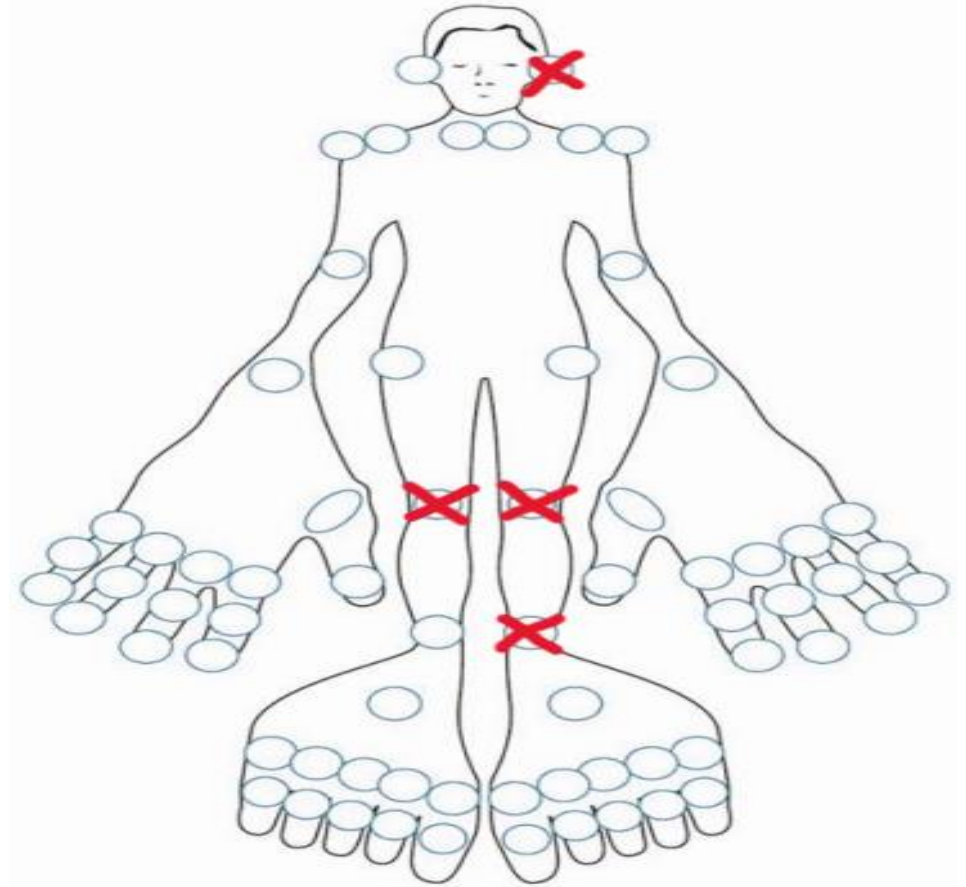
Καλαμάτα 30/05/2024-02/06/2024

Παρουσίαση περιστατικού

- Άνδρας, 24 ετών
- Φοιτητής ιατρικής
- ΑΙ: Νεανική ιδιοπαθής αρθρίτιδα σχετιζόμενη με ενθεσίτιδα
- HLA-B27 (+)

Αρχική παρουσίαση - διάγνωση

- 11 ετών
- Αρθρίτιδα AP ποδοκνημικής, γονάτων άμφω, AP κροταφογναθικής
- Πρόσφατο ιστορικό
 - Επιπεφυκίτιδας
 - Γαστρεντερίτιδας



Παρουσίαση περιστατικού

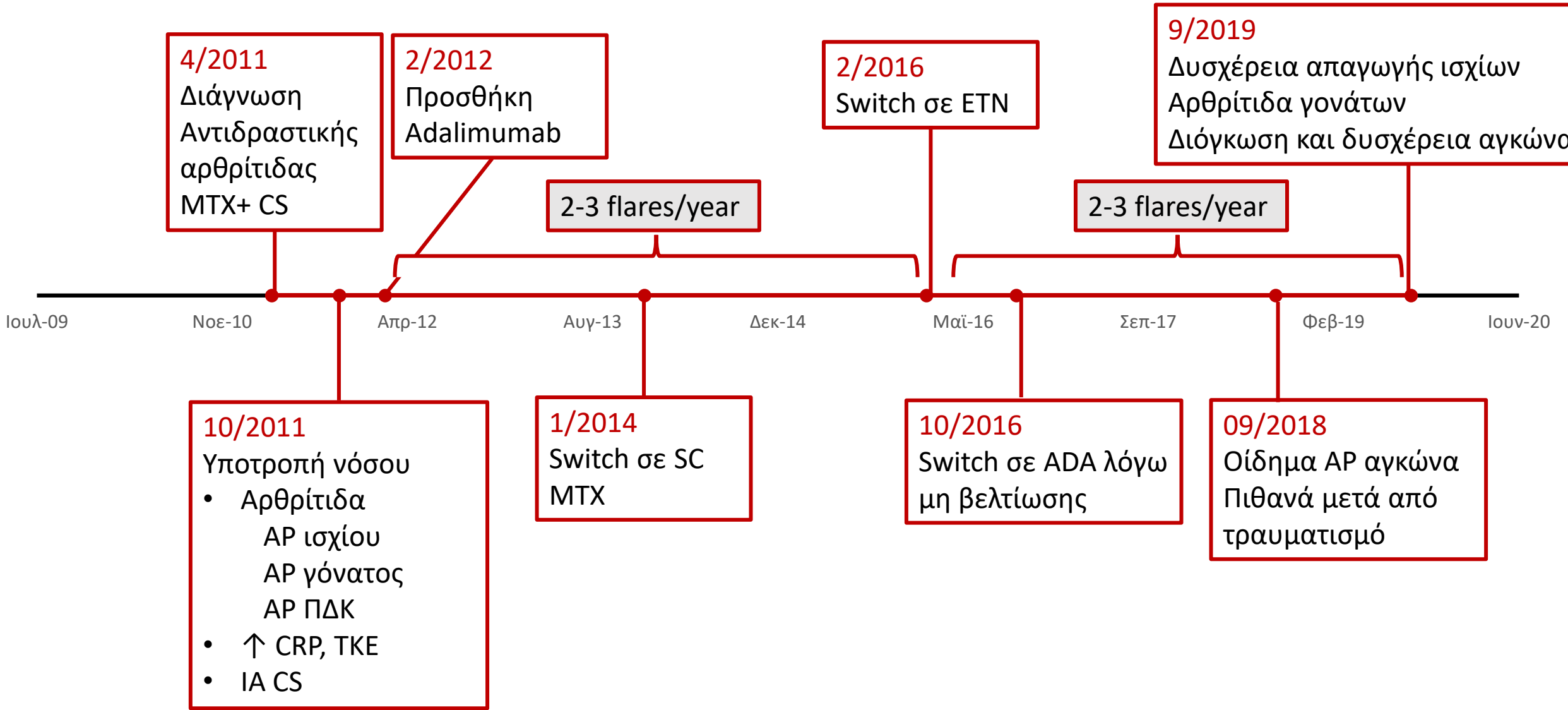
**Reactive
Arthritis**
(formerly
**REITER
SYNDROME**



Prednisolone
pos

Triamcinolone IA

MTX pos



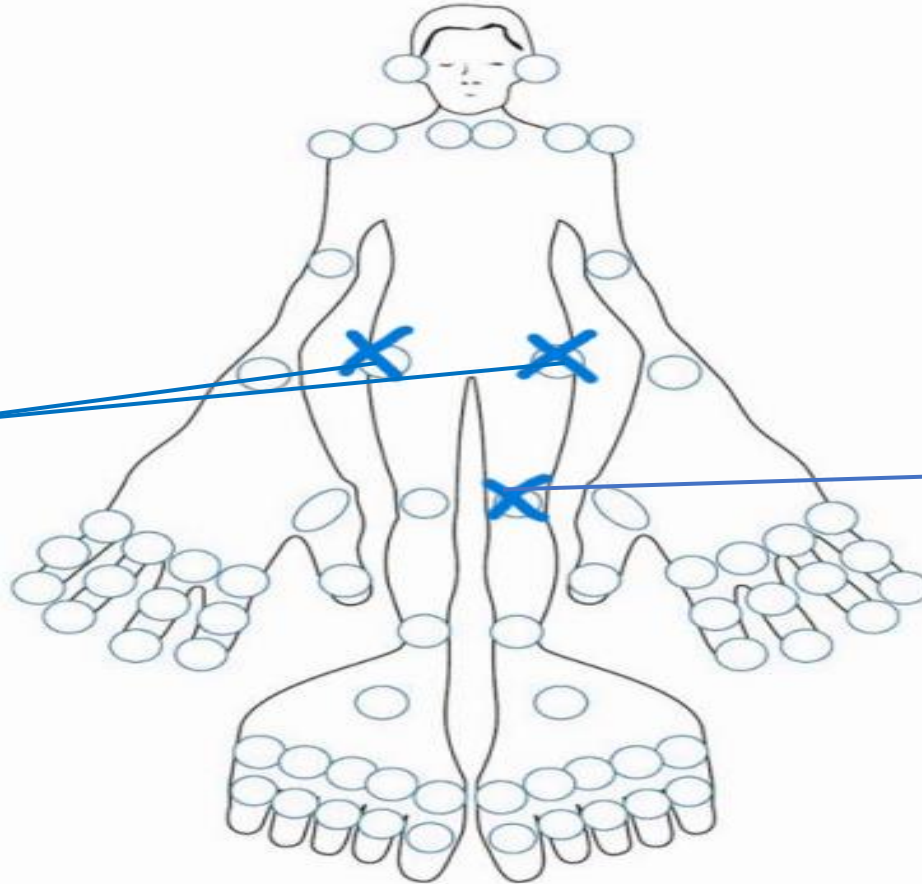
Ενεργότητα νόσου και μόνιμες παραμορφώσεις (2018)

MRI ΛΕΚΑΝΗΣ – ΣΧΙΩΝ

Εστίες υψηλού σήματος στα λαγόνια και ιερό οστό, μείζονες τροχαντήρες

Έντονη πάχυνση της κάψας και των θυλάκων, παρουσία υψηλού σήματος υλικού – παχύρρευστη χρόνια υγρική συλλογή, διαφραγμάτια, οριζοειδή σωματεία

Οστεόφυτα, στένωση των μεσάρθριων διαστημάτων



MRI AP ΓΟΝΑΤΟΣ

Οστεοαρθρικού τύπου αλλοιώσεις με αποπλάτυνση του έξω μηριαίου κονδύλου και έξω κνημιαίου plateau Με οστικό οίδημα και σκληρυνση επιφανειών

Εστίες υψηλού σήματος στις T2-W άνωθεν συζευκτικού χόνδρου του μηριαίου οστού και στην διάφυση της κνήμης

Πλήρης εξάλειψη του χόνδρου του έξω μεσάρθριου διαστήματος, χονδροπάθεια επιγονατίδας Συλλογή στον υπερεπιγονατιδικό θύλακα με πεπαχυμένα διαφραγμάτια και loose bodies

Ενηλικίωση – παρακολούθηση από ρευματολόγο ενηλίκων (2019)

Υπό ADA + MTX + εκκενωτικές παρακεντήσεις από 7ετίας
Υποτροπιάζων ύδραρθρο γονάτων άμφω
Συνεχώς αυξημένοι
ΤΚΕ: 80-100mmHg CRP:30-70mg/dl

Πρώτη μεγάλη ασυμπτωματική περίοδος
12/2019- 9/2020
Φυσιολογικοί δείκτες φλεγμονής

Νέα μεγάλη έξαρση

Εκσεσημασμένο ύδραρθρο
γονάτων άμφω

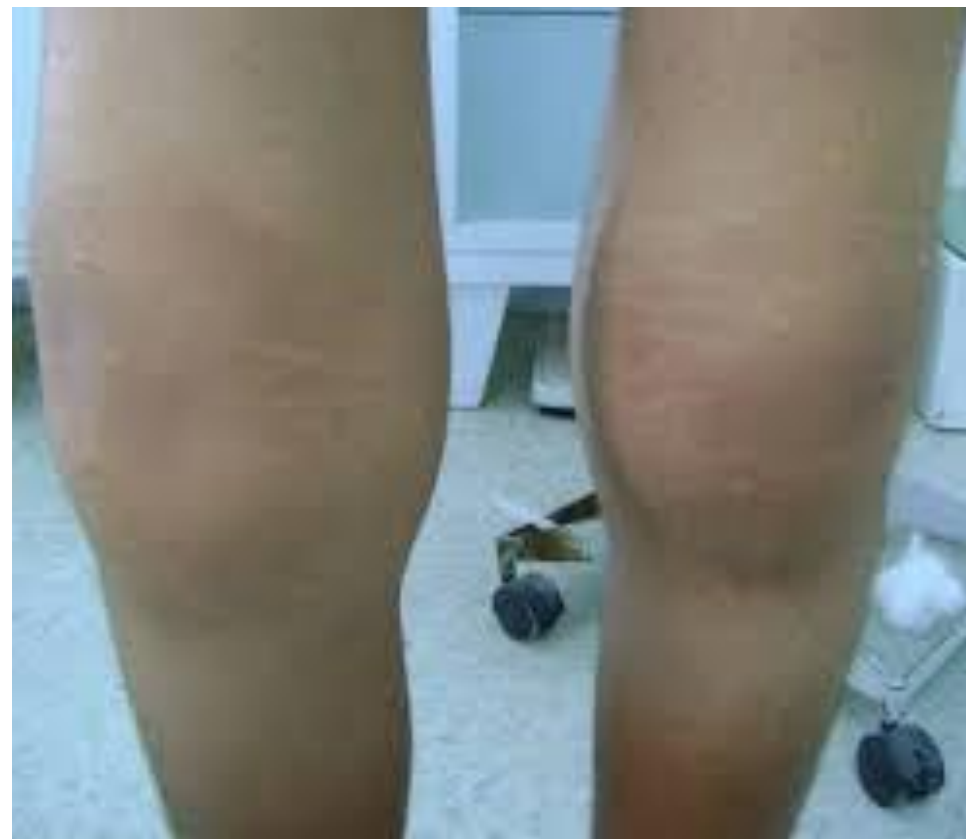Εκκενωτική παρακέντηση

Switch σε tocilizumab

Συνέχιση MTX

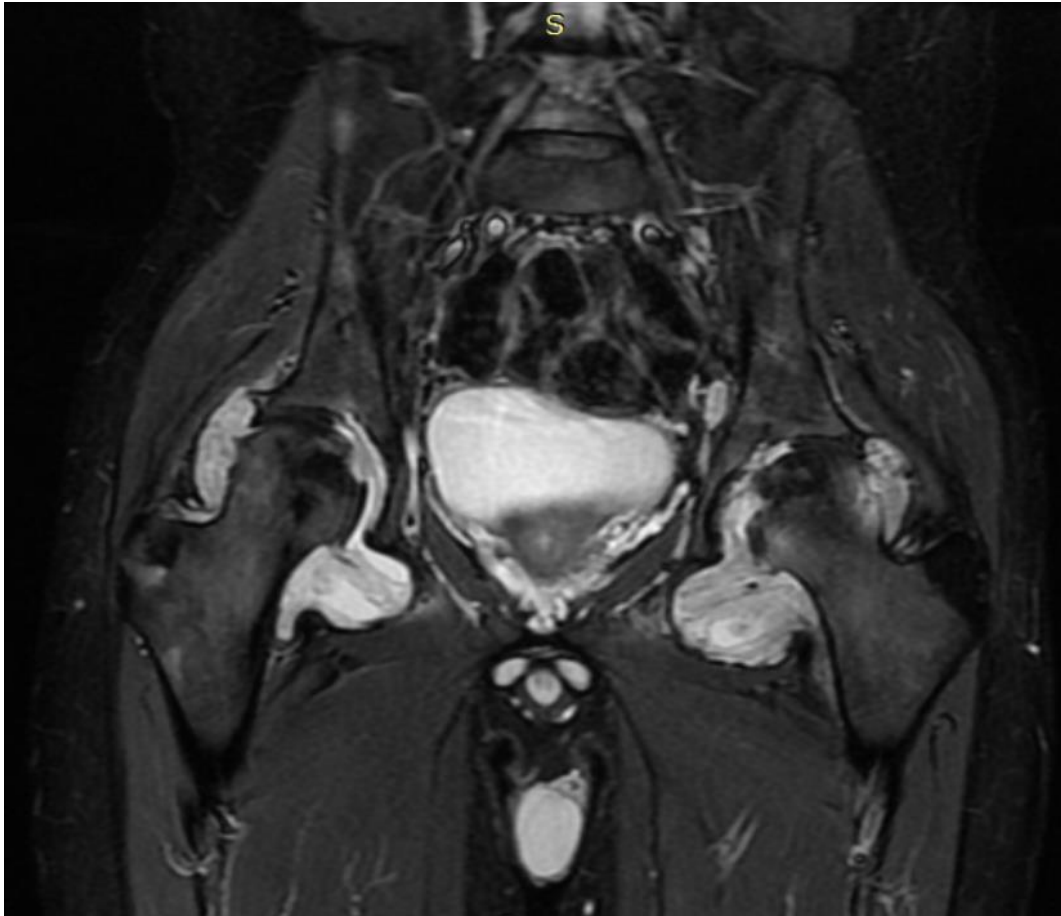
και

CS μακράς δράσης IM

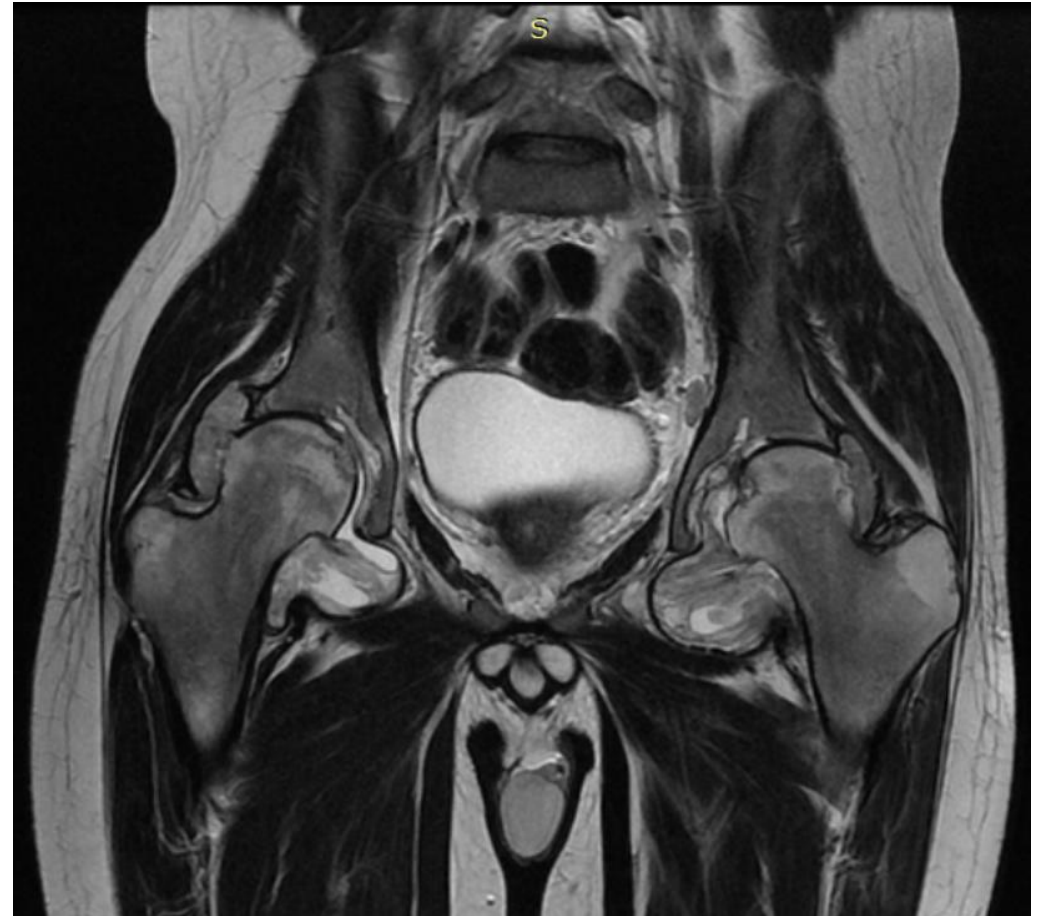

MRI (2020)

STIR PELVIS

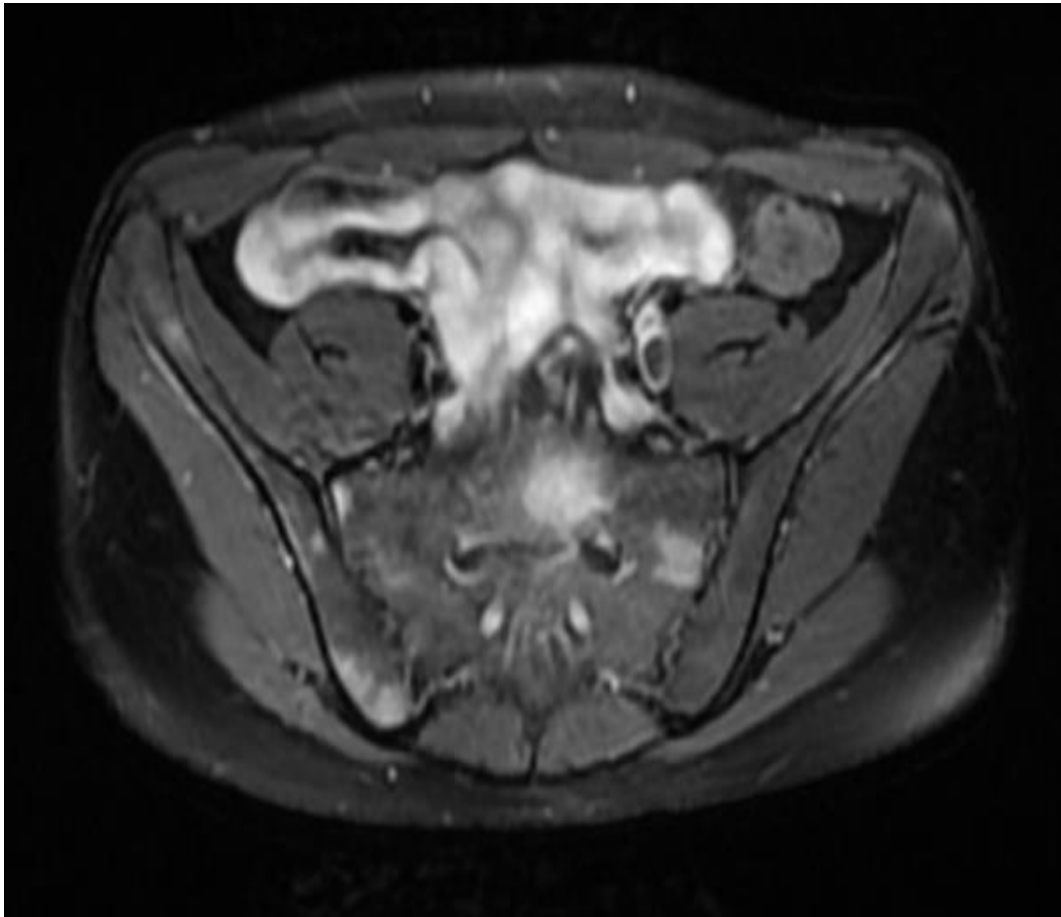


COR T2 FSE

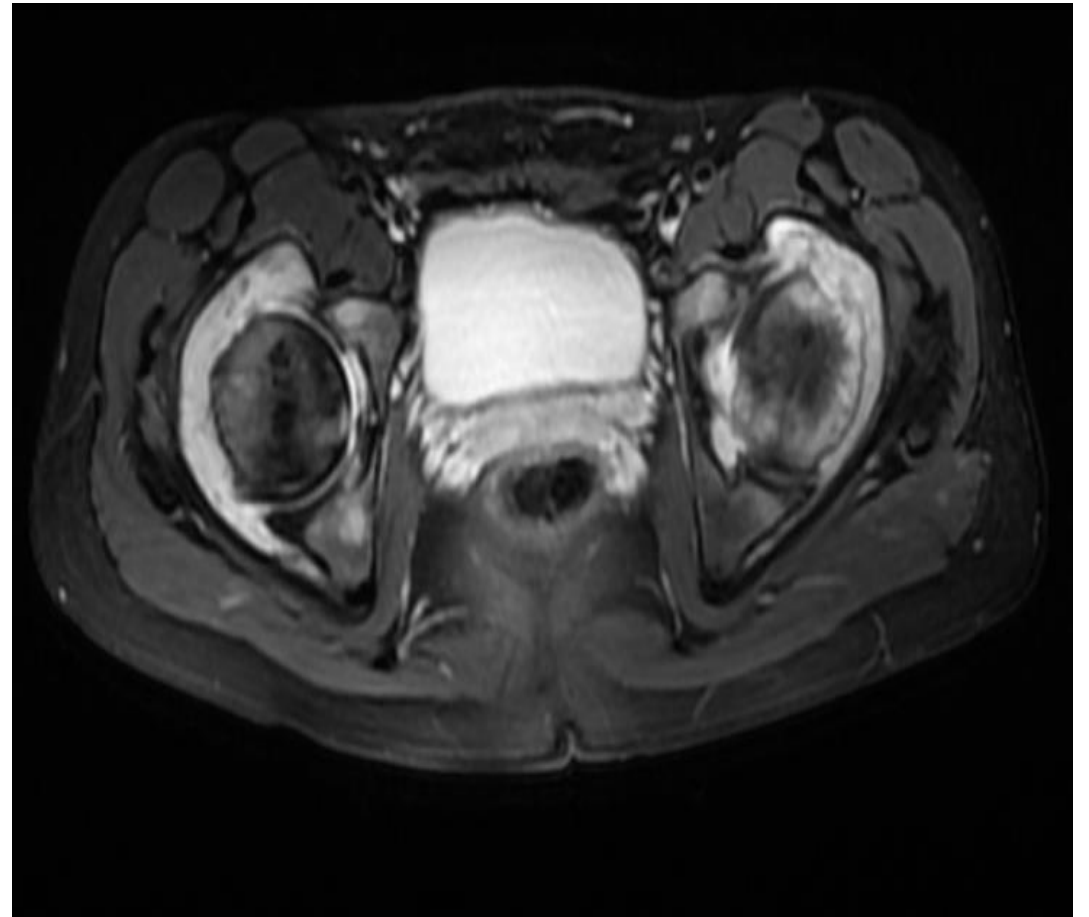

MRI (2020)

AX PD FS PELVIS

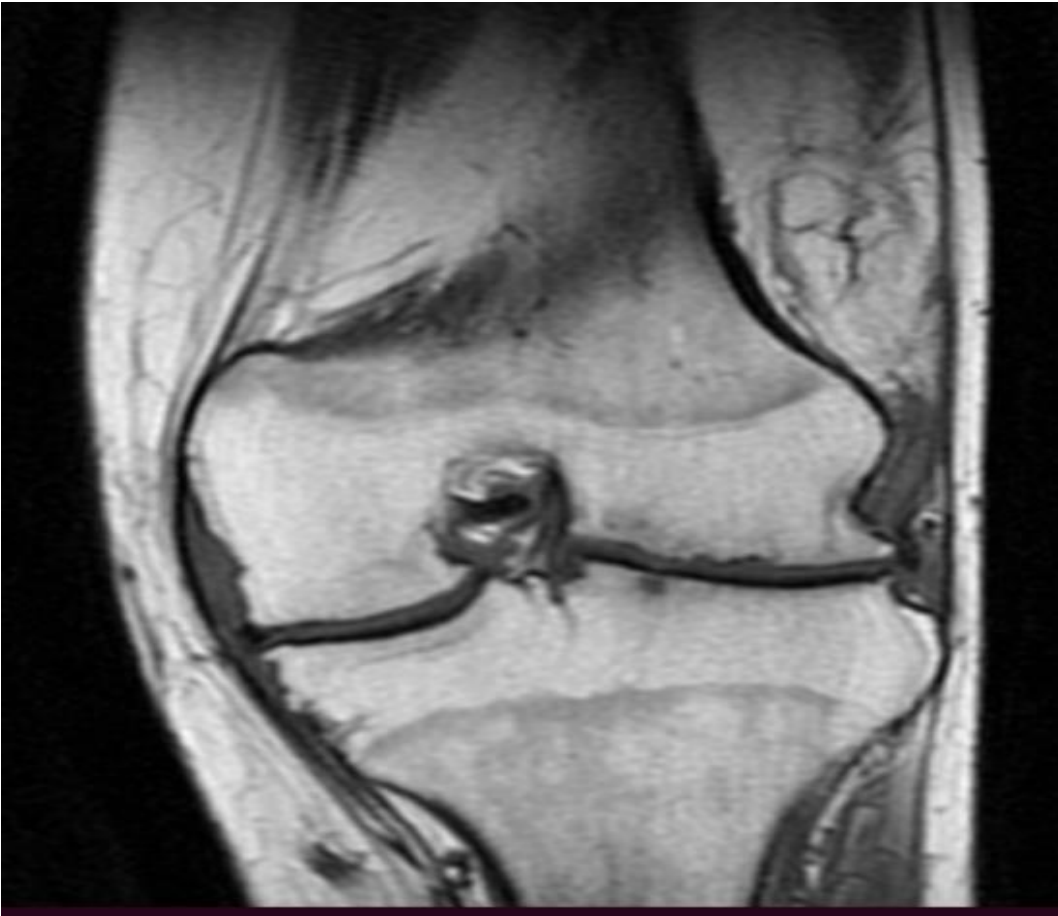

AX PD FS

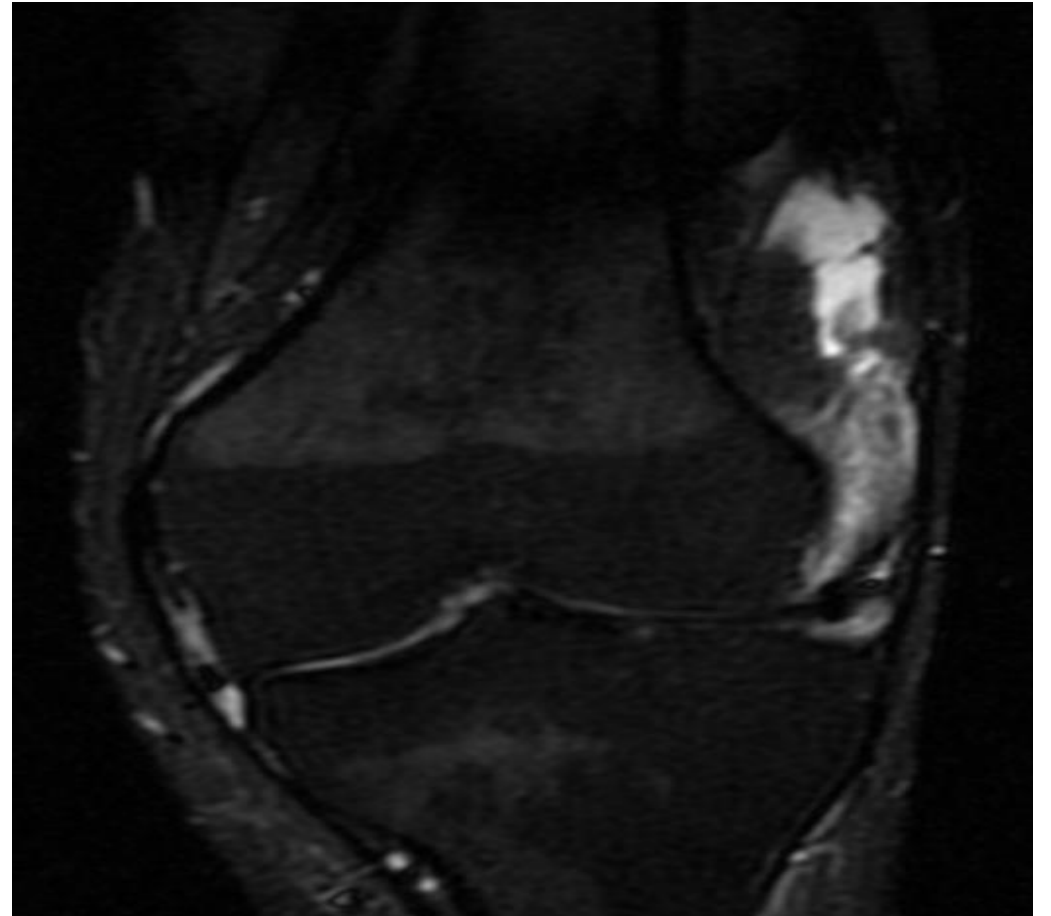


MRI (2020)

Left knee COR T1

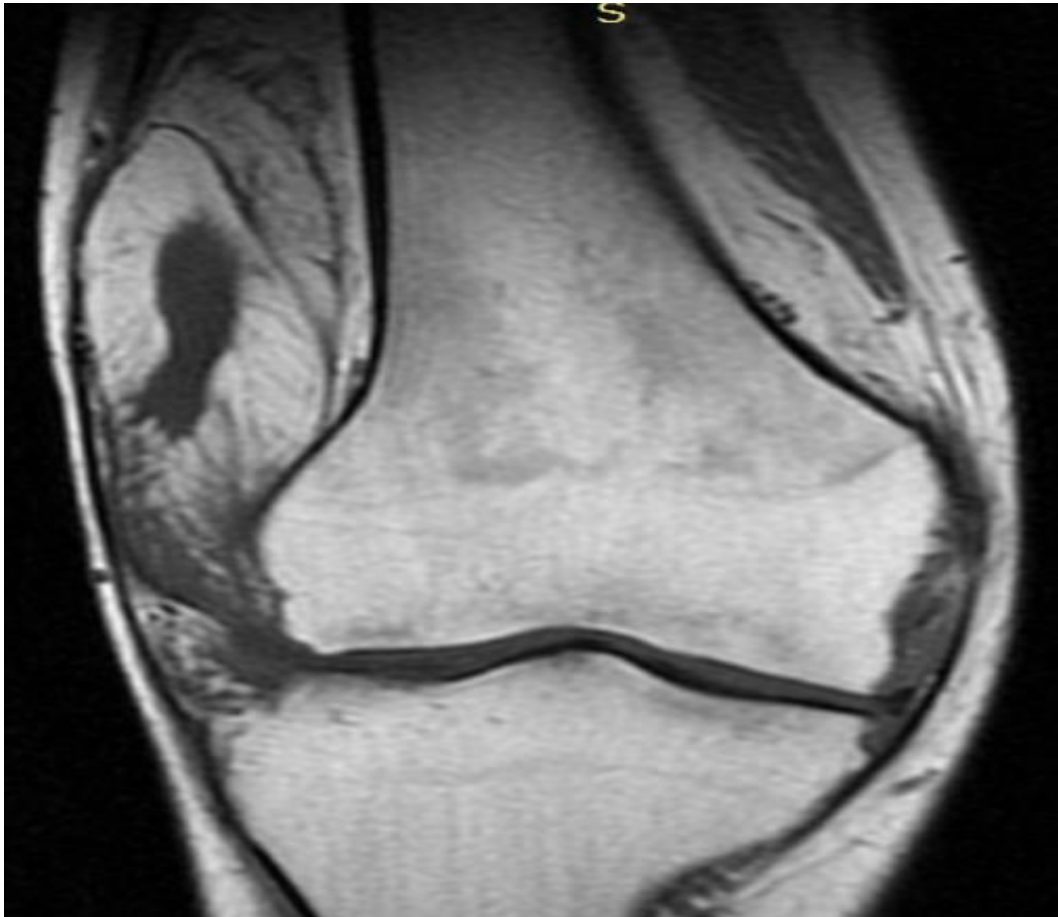


Left knee cor stir

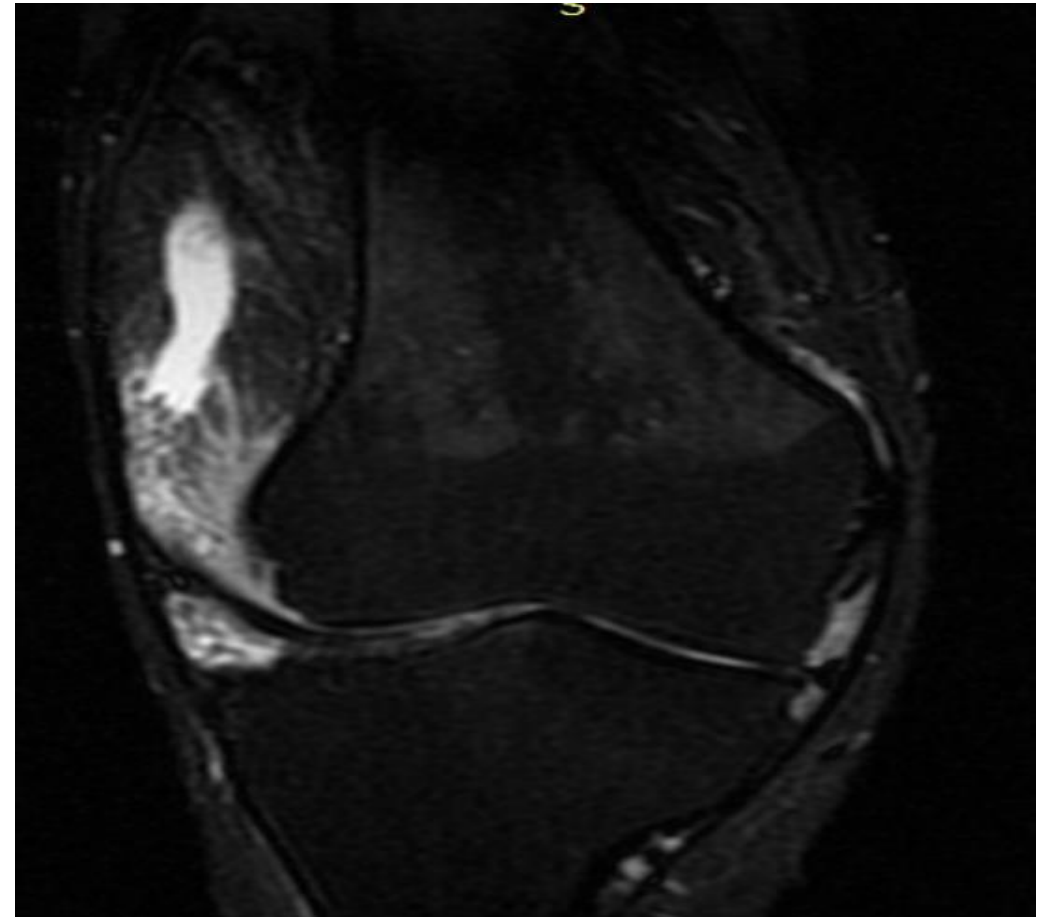


MRI (2020)

Right knee COR T1



Right knee stir



9/2020
Υποτροπή νόσου
Ενεργός
αρθρίτιδα
γονάτων
Switch σε TCZ

Υποτροπιάζουσα αρθρίτιδα
γονάτων ≈ 4 επεισόδια/έτος
με ανάγκη add-on CS per os,
IM ή/και IA ανά περίπτωση ή/
και ΜΣΑΦ

11/2023
Switch σε Tofacitinib λόγω
αναποτελεσματικότητας IFX
– συχνές υποτροπές

Ιουν-20

Ιαν-21

Ιουλ-21

Φεβ-22

Αυγ-22

Μαρ-23

Οκτ-23

Απρ-24

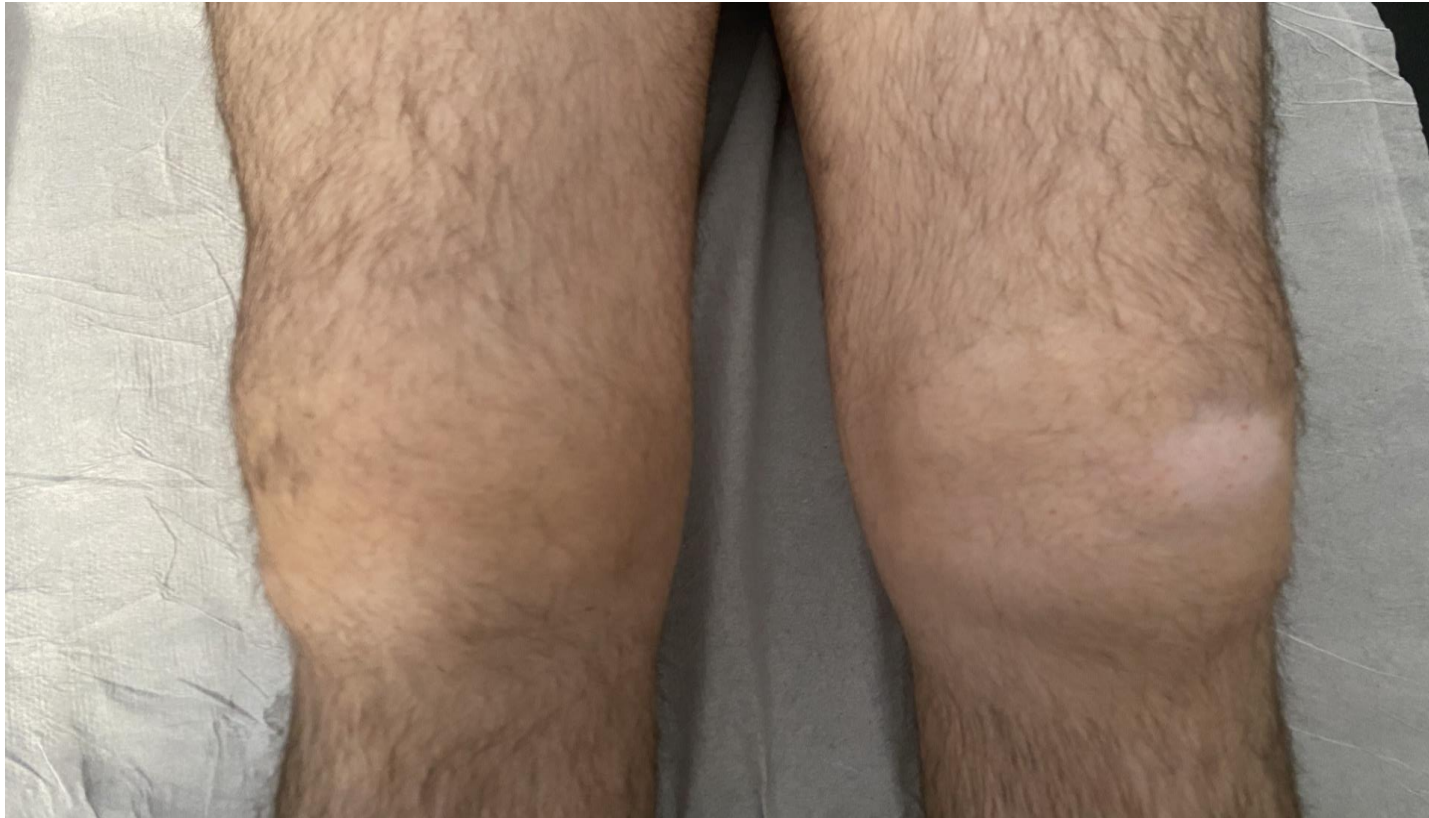Νοε-24

3/2021
Ουδεμία βελτίωση
Επαναλαμβανόμενα
επεισόδια αρθρίτιδας
Switch σε IFX

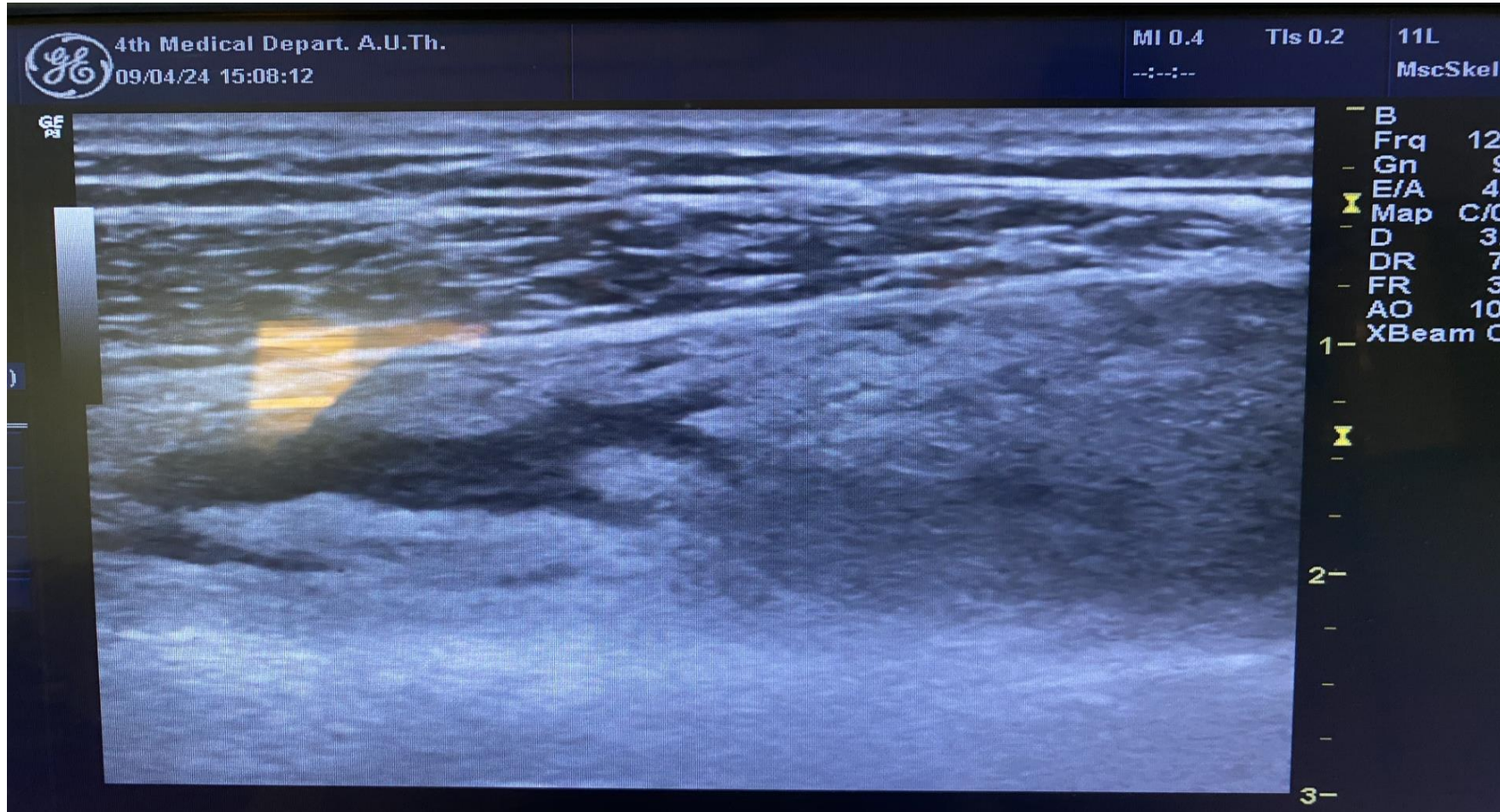
9/2023
Ραδιομενόλυση
ΑΡ γόνατος
Αποτυχία
υποτροπή
υδράρθρου

01/2024
Switch σε
Uradacitinib λόγω
αστοχίας Tofacitinib

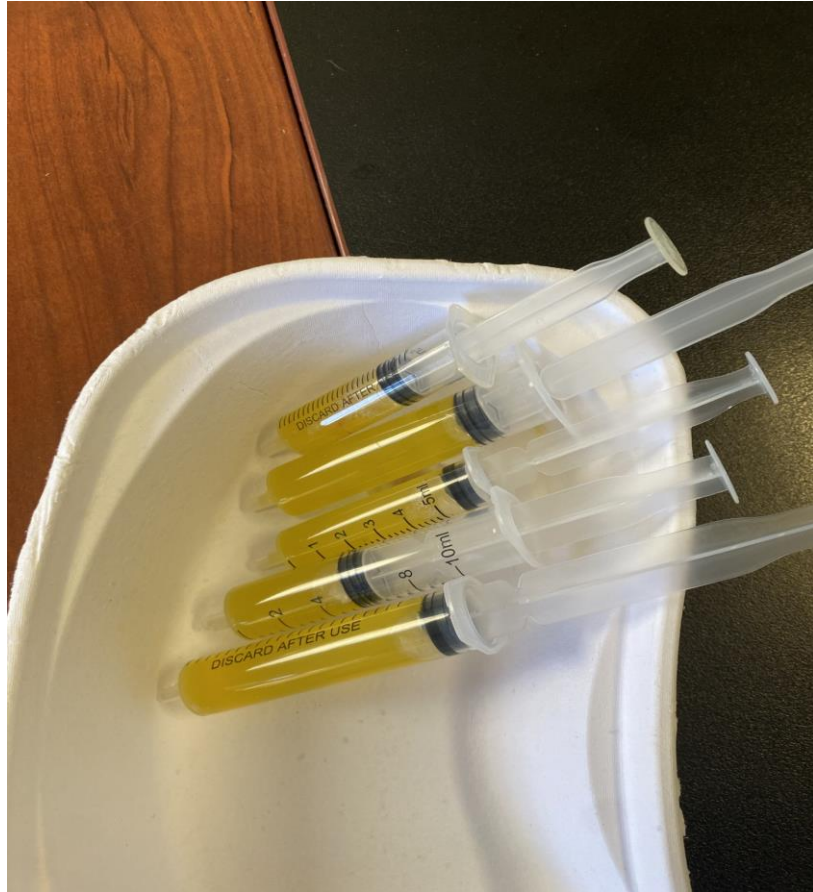
Current status (04/2024) – Νέο επεισόδιο αρθρίτιδας



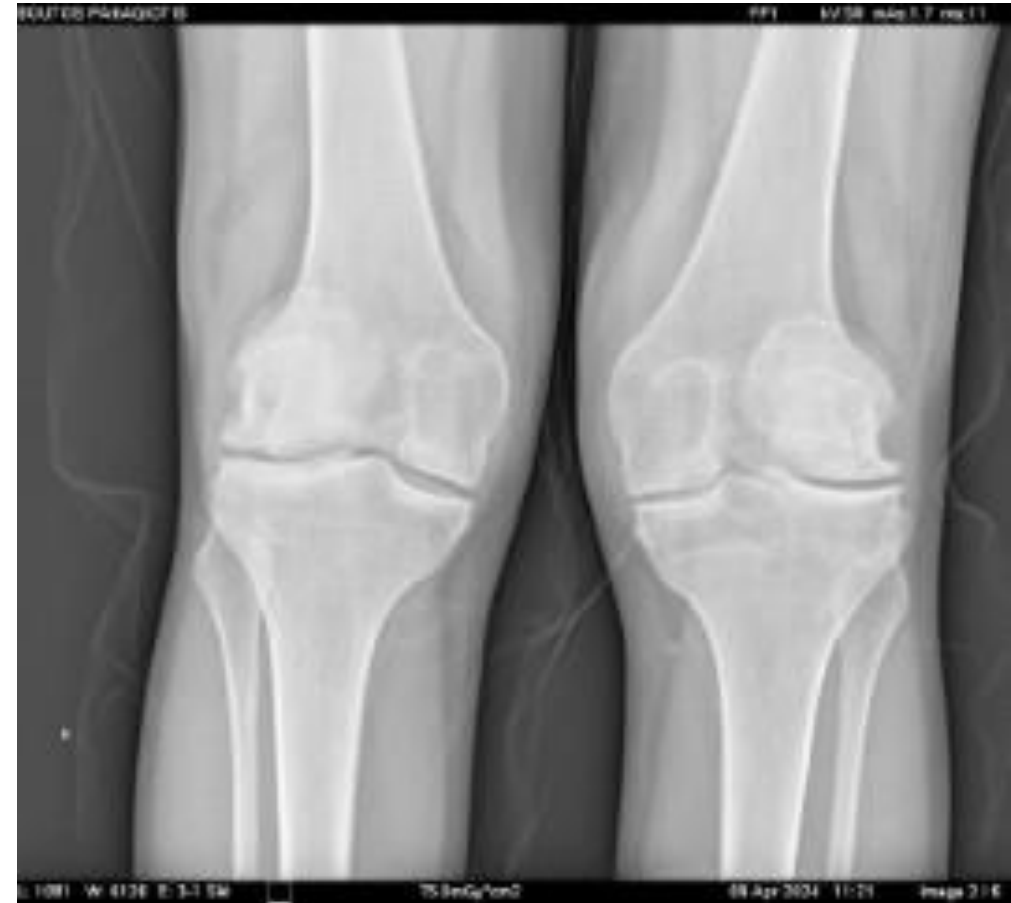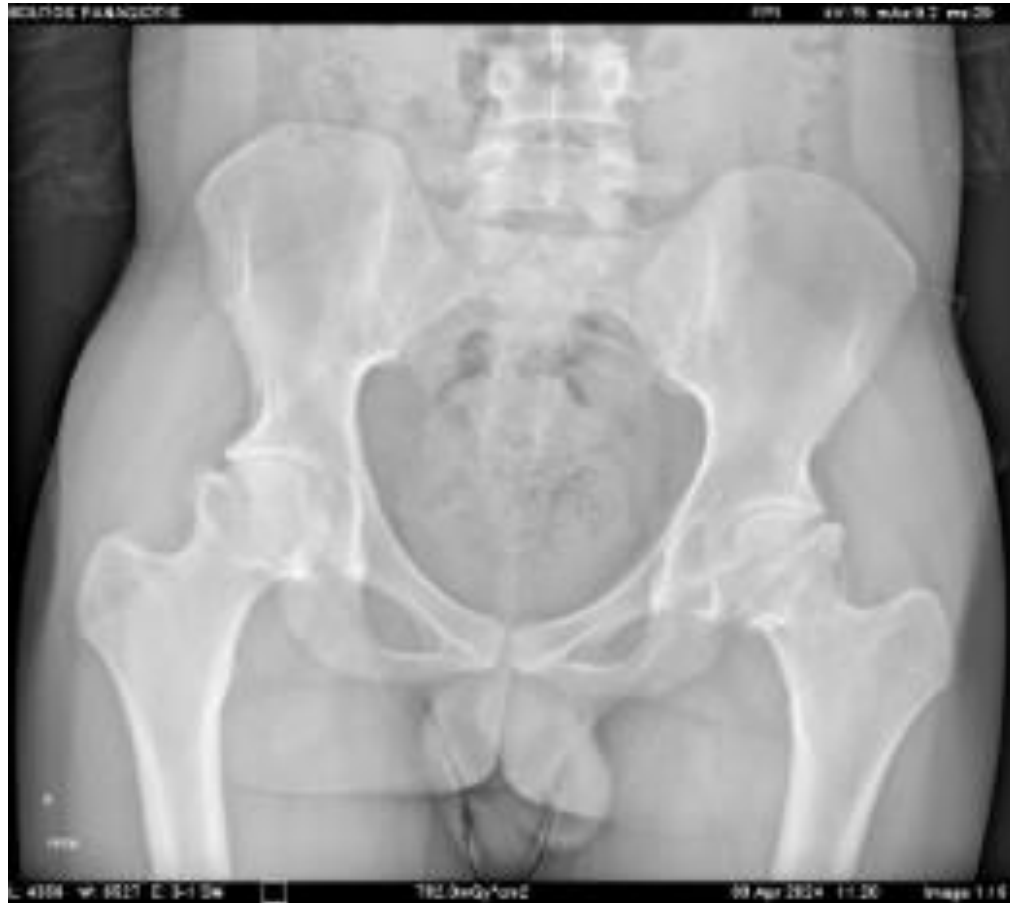Current status (04/2024) – US AP γόνατος



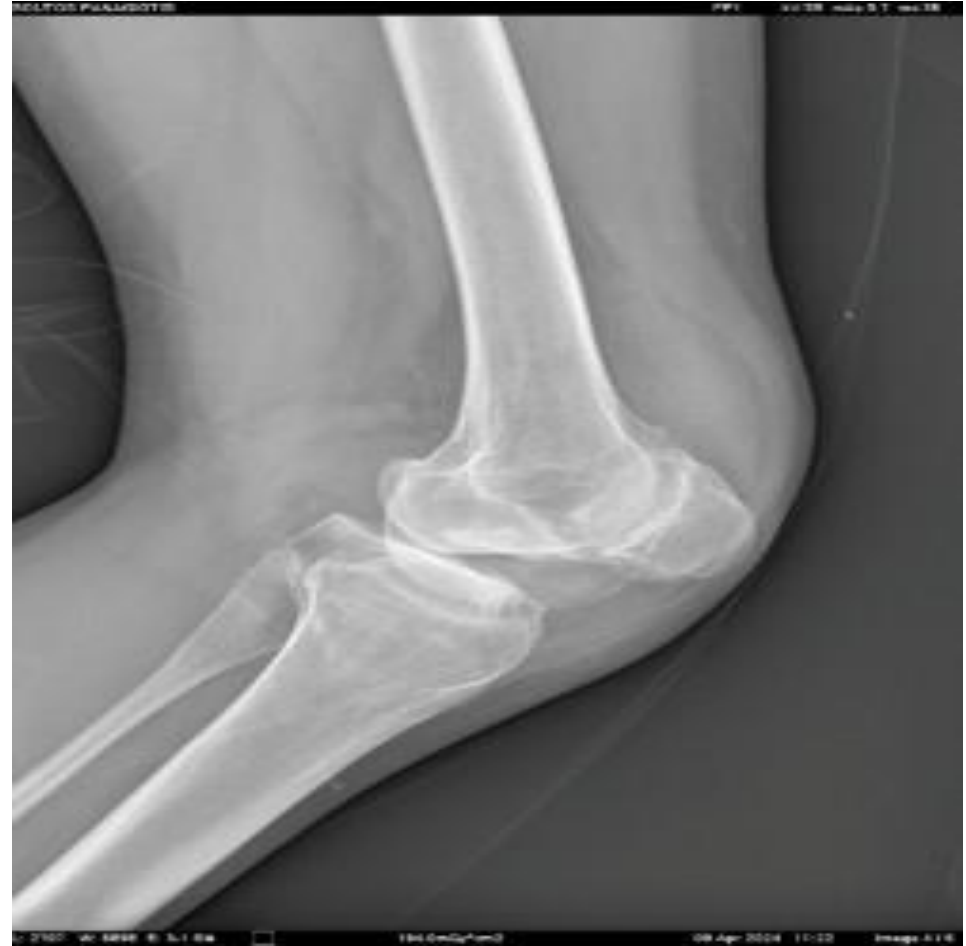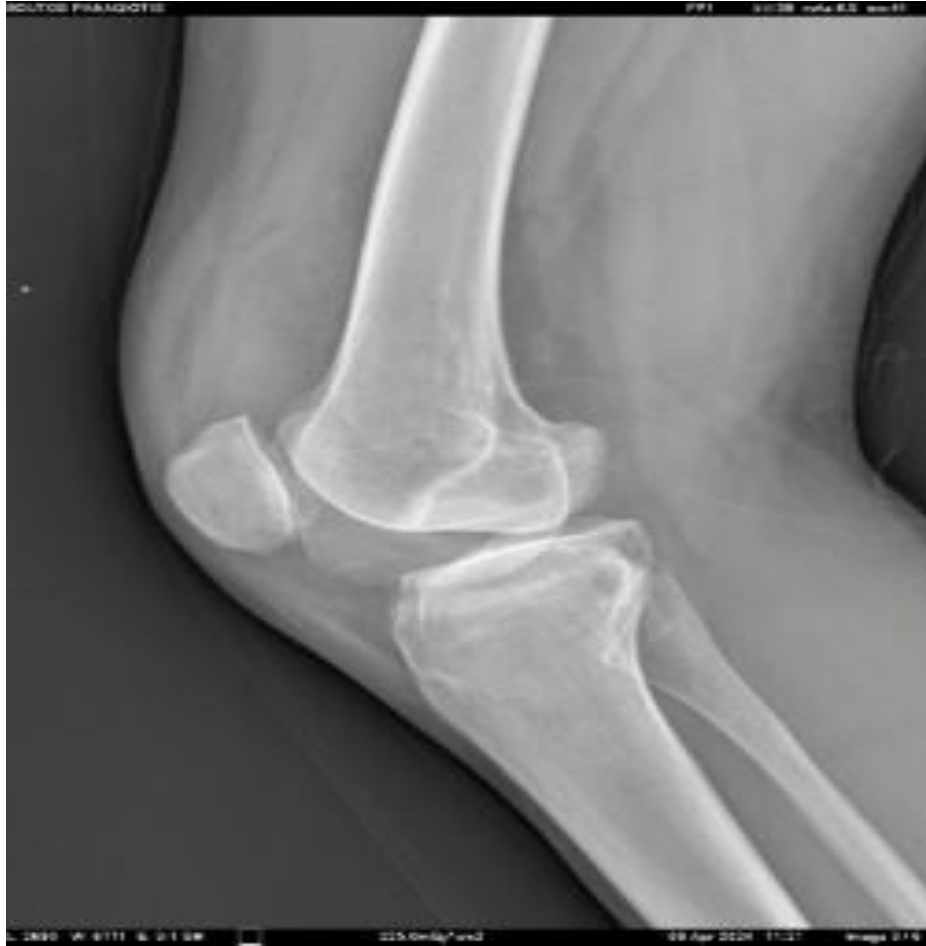Current status (04/2024)



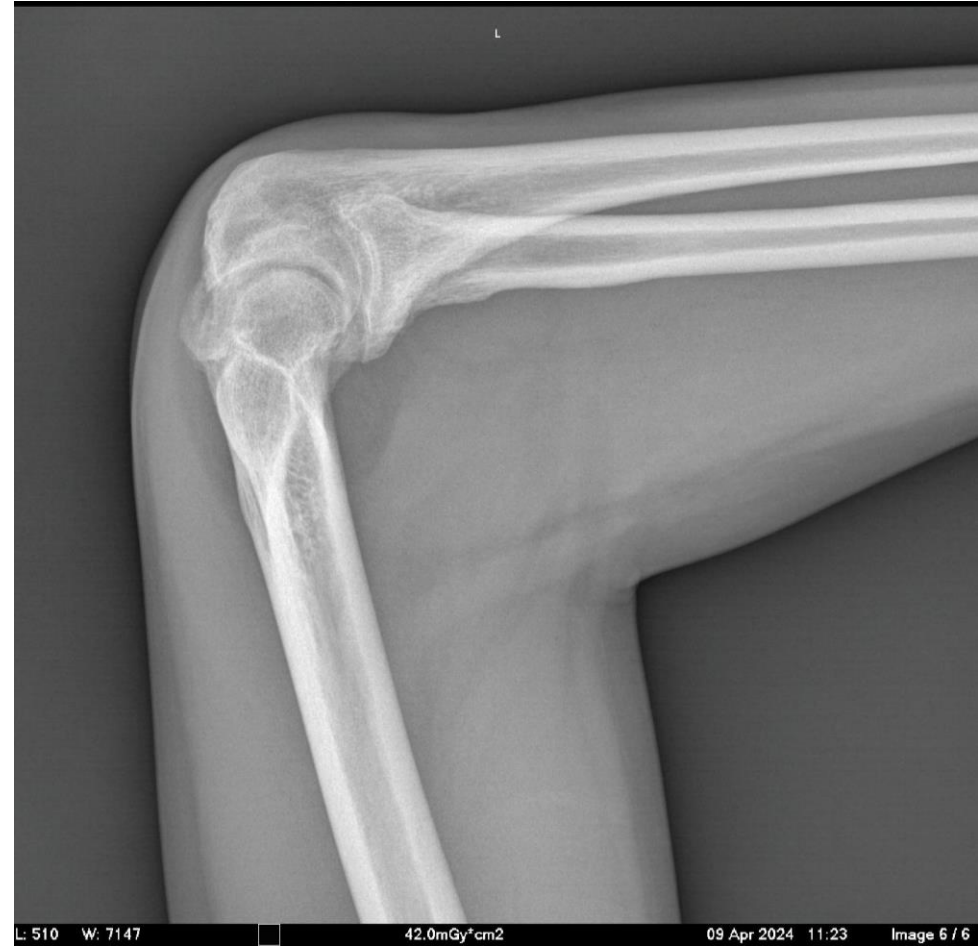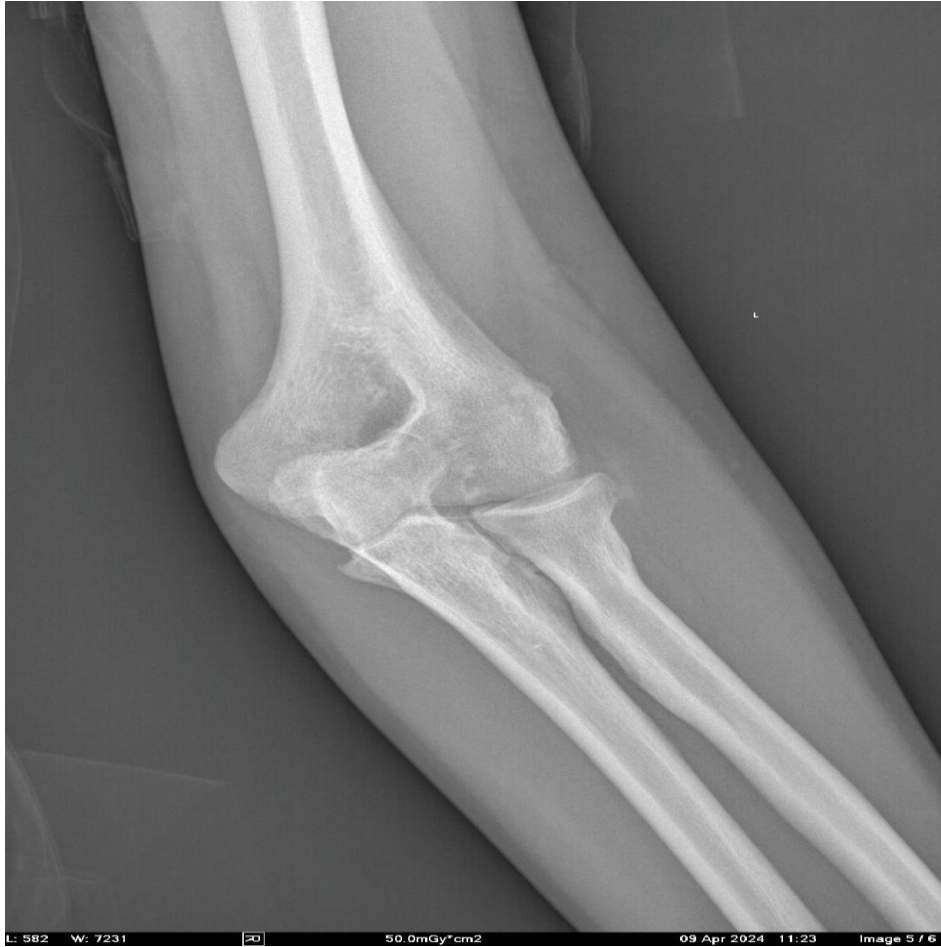Current status (04/2024) – Ακτινογραφίες



Current status (04/2024) – Ακτινογραφίες



Current status (04/2024) – Ακτινογραφίες



Σύνοψη περιστατικού

- Άνδρας, 24 ετών με διάγνωση ΝΙΑ σχετιζόμενη με ενθεσίτιδα και HLA-B27 (+)
- Υποτροπιάζοντα επεισόδια αρθρίτιδας γονάτων άμφω από 13ετίας και προσβολή ισχίων άμφω
- Αποτυχία
 1. Anti-TNF-α **x3** (ETN, ADA, IFX)
 2. Anti-IL6
 3. JAKi **x2** (TOFA, UPA)
- Υπό συνεχή αγωγή με MTX SC και περιστασιακά CS pos ή IM



Σας ευχαριστώ