

Eczema Monkeypoxicum in a Female Patient With Atopic Dermatitis

Open Forum Infectious Diseases, Volume 10, Issue 3, March 2023, ofad072

Emma Napoli, Madeline Frizzell, Clark Gravell, Sergio Vallejo, Shasta Theodore, Karen Chen, Huma Siddiqui, Justin Dunn, Dora Marrufo, Jose Cadena, Patrick J Danaher

Νίκη Ντάβαρη

Δερματολόγος- Αφροδισιολόγος

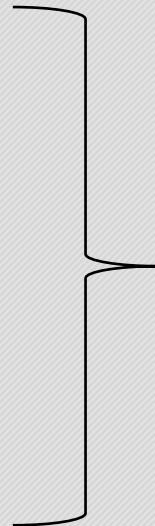
Υπ. Διδάκτωρ Πανεπιστημίου Θεσσαλίας

Παρουσίαση περιστατικού

- Θήλυ
- 28 ετών
- Ατομικό αναμνηστικό
 - Μη θεραπευθείσας ατοπικής δερματίτιδας
 - Γαστροισοφαγικής παλινδρόμησης
 - Ανεμευλογιάς στην παιδική ηλικία
- Δεν αναφέρει αλλεργίες
- Δεν αναφέρει πρόσφατες δερματικές λοιμώξεις
- Σταθερή σχέση τους τελευταίους 9 μήνες
- Πρόσφατη δερματοστιξία αριστερό βραχίονα

Επίσκεψη στα ΕΙ νοσοκομείου

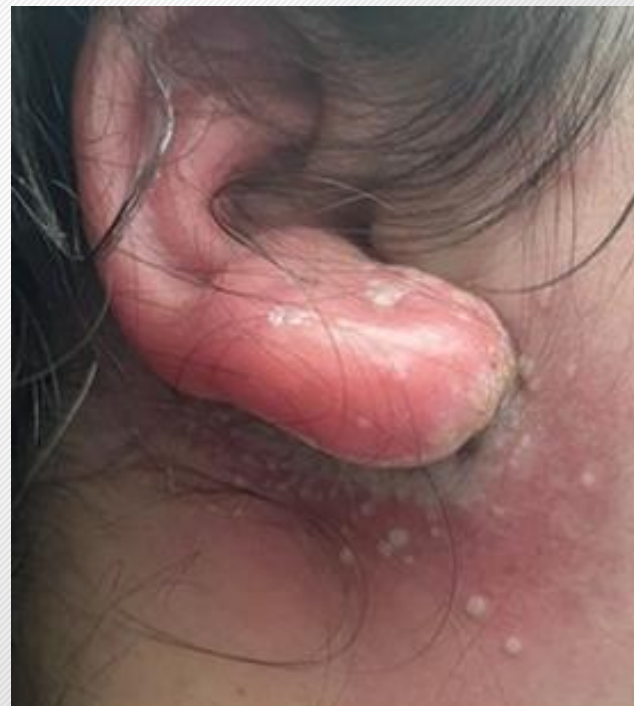- Ερυθρότητα και άλγος Δε ωτός
- Πυρετική κίνηση με ρίγος
- Νυχτερινές εφιδρώσεις
- Ναυτία
- Έμετοι
- Διάρροιες



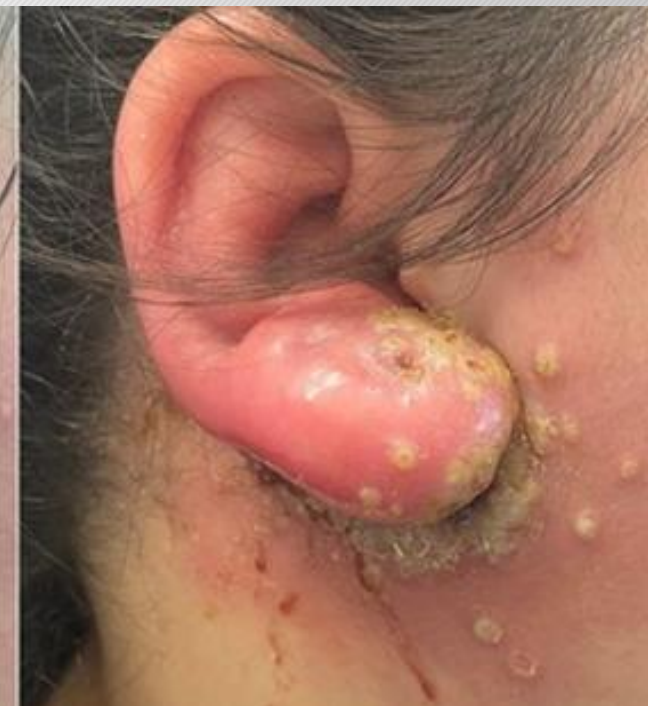Από 10ημέρου

- Οίδημα, ερυθρότητα, σκλήρυνση, άλγος
Δε ωτός
- Διάσπαρτα φλυκταινίδια με διαυγές υγρό
που εξελίχθηκαν σε ομφαλωτές
φλύκταινες και στη συνέχεια
εφελκιδοποίηση αυτών με επέκταση έως
τον τράχηλο
- Στην κάτω οπίσθια αύλακα του ωτός
περιοχή με νεκρωτικά στοιχεία
- Αμφοτερόπλευρη αυχενική
λεμφαδενοπάθεια

10^η ημέρα: Οίδημα και
σκλήρυνση. Φλύκταινες

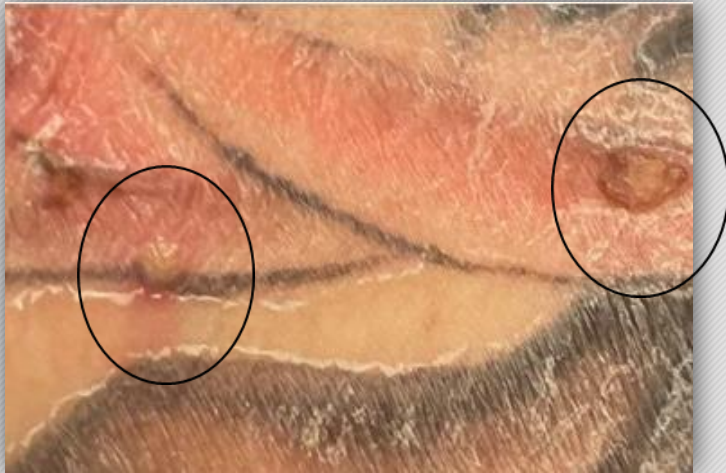

12^η ημέρα: Οίδημα και
σκλήρυνση. Ομφαλωτές
φλύκταινες



Στην περιοχή της δερματοστιξίας παρατηρήθηκαν

- Φλύκταινες
- Έλκη με επηρμένο όχθο και νεκρωτικά στοιχεία στο κέντρο



Διαφορική διάγνωση

- Νεκρωτική λοίμωξη του δέρματος και μαλακών μορίων (κακοήθης εξωτερική ωτίτιδα)
- Έρπης ζωστήρας

Αντιμετώπιση

- ✓ Βανκομικίνη
- ✓ Πιπερακιλλίνη/ ταζομπακτάμη
- ✓ Αμφοτερικίνη Β
- ✓ Βαλακυκλοβίρη

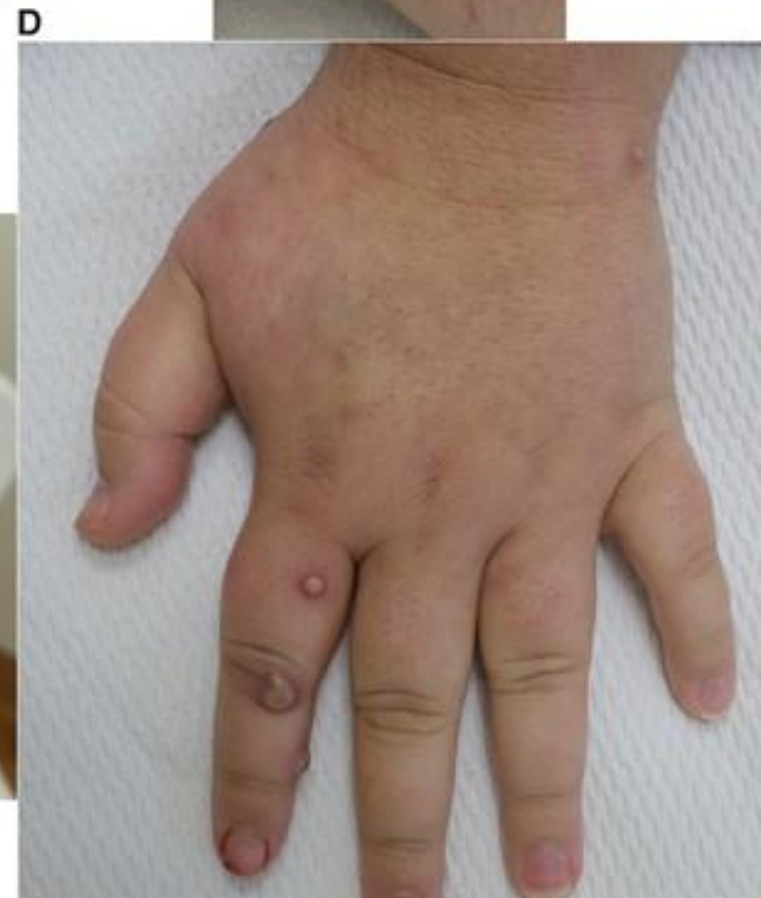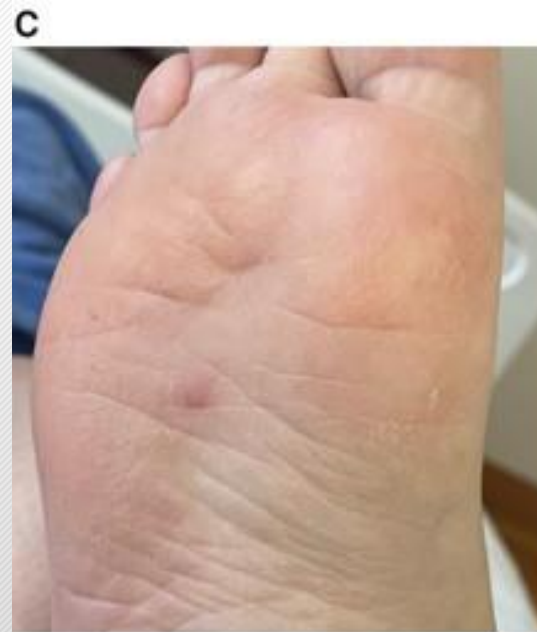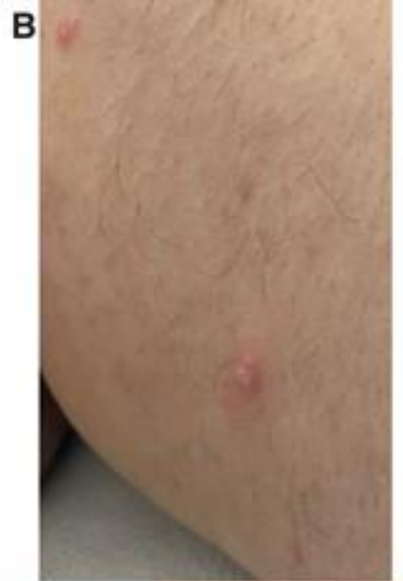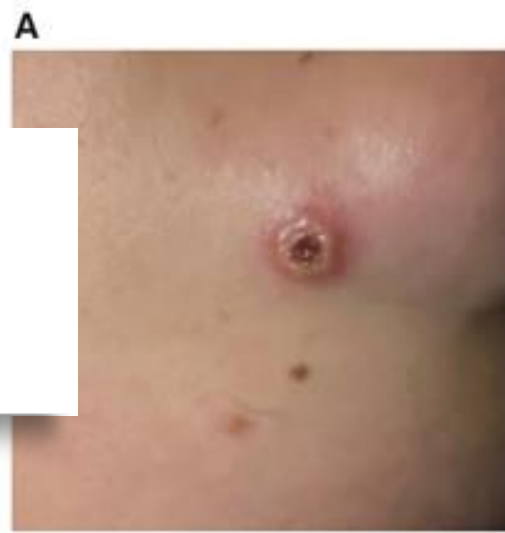Κακοήθης εξωτερική ωτίτιδα: μικροβιακή λοίμωξη του έξω ακουστικού πόρου και της βάσεως του κρανίου. Ξεκινά σαν μια εξωτερική ωτίτιδα η οποία εξελίσσεται ώστε να προσβάλει το κροταφικό οστόν και μπορεί να προκαλέσει μηνιγγίτιδα, σήψη και θάνατο. (*pseudomonas aeruginosa*)

Διερεύνηση

- Αναιμία: Hb 14,7g/dL → 9,1g/Dl
- Ήπια Λευκοκυττάρωση: 11,2 K/mcl
- Οξεία νεφρική βλάβη: cr 0,8mg/dL → 2,9mg/dL (προνεφρικής αιτιολογίας)
- Τρανσαμινάσες: Διπλάσιες των φυσιολογικών τιμών
- CRP: 8,9mg/dL
- Υπέρηχοι κοιλίας και νεφρών χωρίς παθολογικά ευρήματα
- HIV (-)
- RPR (-)
- PCR για VZV (-)
- Επίχρισμα για καλλιέργεια από τις νεκρωτικές περιοχές για βακτήρια και μύκητες (-)
- Αξονική τομογραφία κεφαλής και τραχήλου έδειξε φλεγμονή των μαλακών ιστών του δεξιού προσώπου και του αυτιού που εκτείνεται στις αμφοτερόπλευρες υπερκλείδιες περιοχές και αμφοτερόπλευρη αυχενική λεμφαδενοπάθεια

Τις επόμενες ημέρες

- Τα ευρήματα της κυτταρίτιδας βελτιώθηκαν
- Εμφάνιση νέων ομφαλωτών δερματικών βλαβών με κεντρική νέκρωση
 - σε πρόσωπο, λαιμό, κοιλιά, ράχη, γλουτούς, βουβωνική χώρα, άνω και κάτω άκρα



Υποψία monkeypox

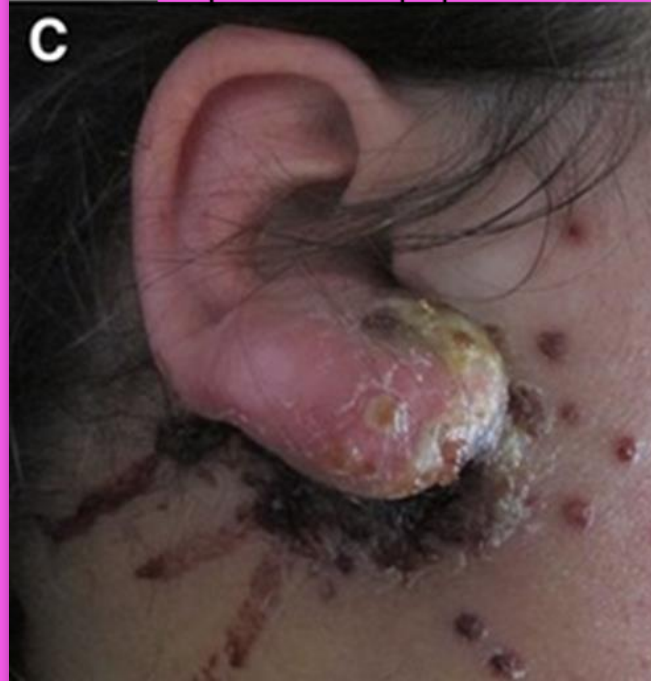- ✓ Στάλθηκαν δείγματα για monkeypox (+)
- ✓ Έναρξη *tecovirimat*, την 15^η ημέρα των συμπτωμάτων

Υποχώρηση

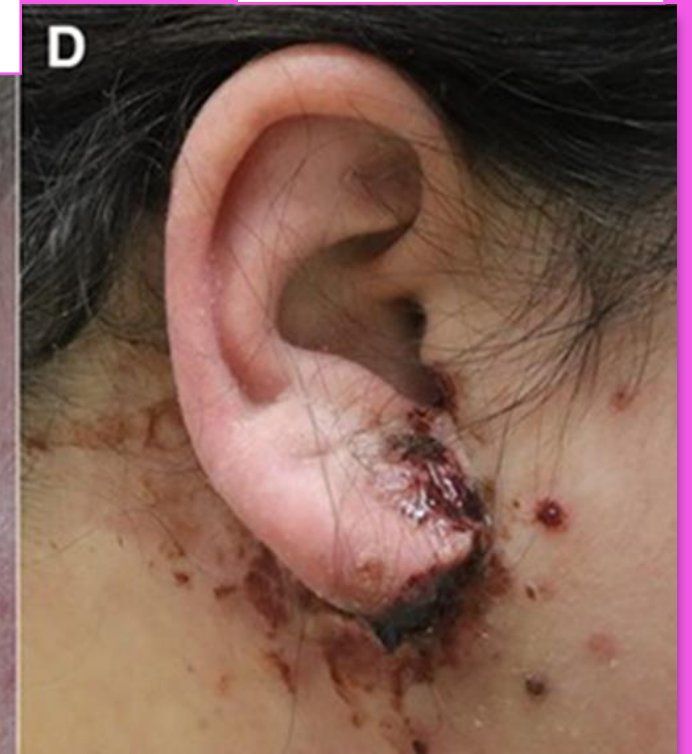- Άλγους ωτός
- Γαστρεντερικά συμπτώματα
- Λευκοκυττάρωση και τρανσαμινασαιμία
- Βελτίωση αναιμίας

- *Exit* μετά την πλήρη επιθηλιοποίηση των δερματικών βλαβών

14^η ημέρα: Υποχώρηση
οιδήματος και σκλήρυνσης.
Εφελκιδοποίηση



17^η ημέρα: Σημαντική
βελτίωση των βλαβών



Στο συγκεκριμένο περιστατικό δεν υπάρχουν αναγνωρισμένοι παράγοντες κινδύνου

Σταθερή σεξουαλική ζωή

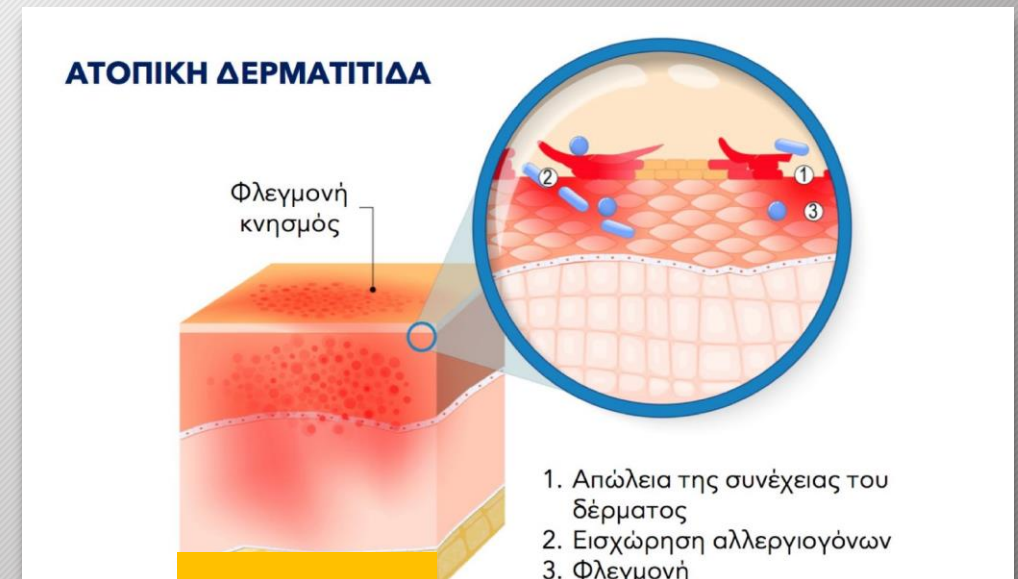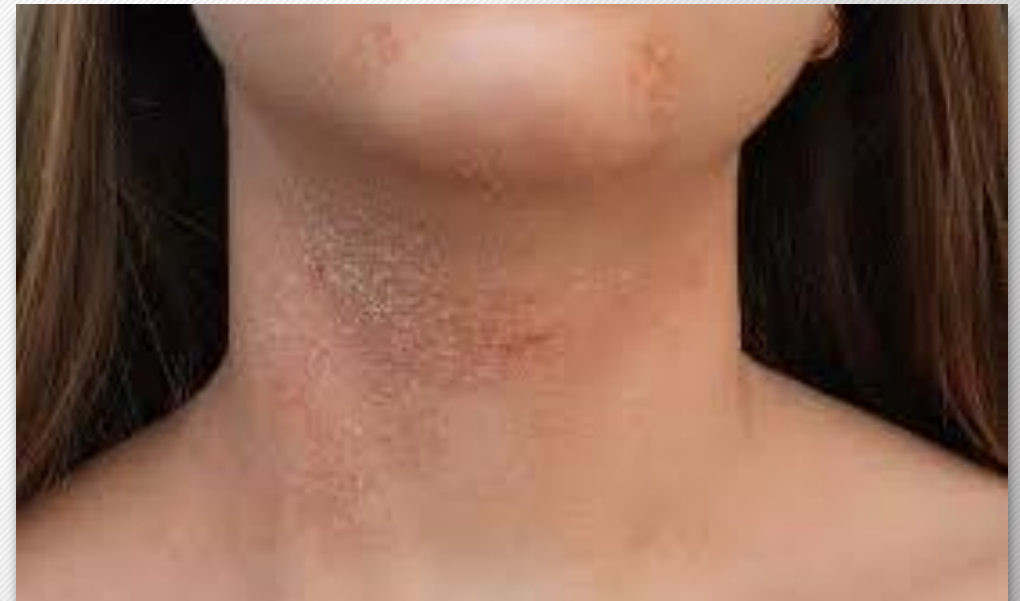Προστατευμένες επαφές



Ο ιός της ευλογιάς των πιθήκων μπορεί να μεταδοθεί μέσω της έκθεσης σε μολυσμένο υλικό τρυπήματος ή τατουάζ μέσω μολυσμένων χεριών, λόγω ελλιπών μέτρων αντισηψίας και κακού χειρισμού υλικών

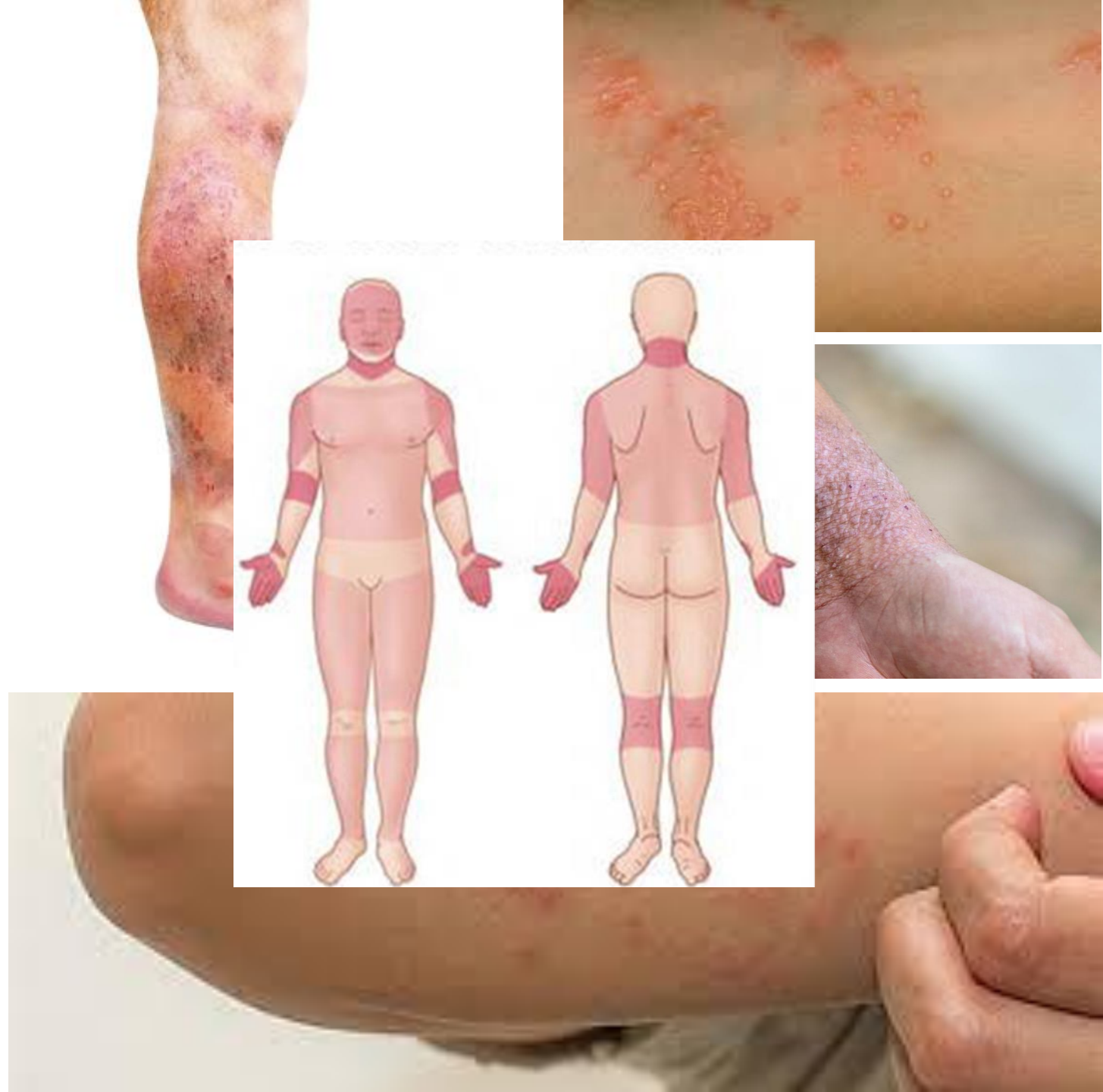Επιβαρυντικός παράγοντας η Ατοπική Δερματίτιδα

- Μια χρόνια, κνησμώδης, φλεγμονώδης νόσος του δέρματος που εμφανίζεται κυρίως στην παιδική ηλικία και έχει πορεία με εξάρσεις και υφέσεις
- Η πιο κοινή χρόνια φλεγμονώδης δερματοπάθεια σε παιδιά και ενήλικες
 - Διαταραχή της Συνέχειας του Δέρματος
 - Το υγιές δέρμα λειτουργεί ως προστατευτικός φραγμός, που δεν επιτρέπει στην πλειοψηφία των στοιχείων και των μικροοργανισμών να διεισδύσουν στο εσωτερικό του σώματος. Στην ΑΔ παύει να λειτουργεί ως φραγμός
 - παρουσία Βλαβών στο δέρμα από αλλεργιογόνους και ερεθιστικούς παράγοντες



Συμπτώματα

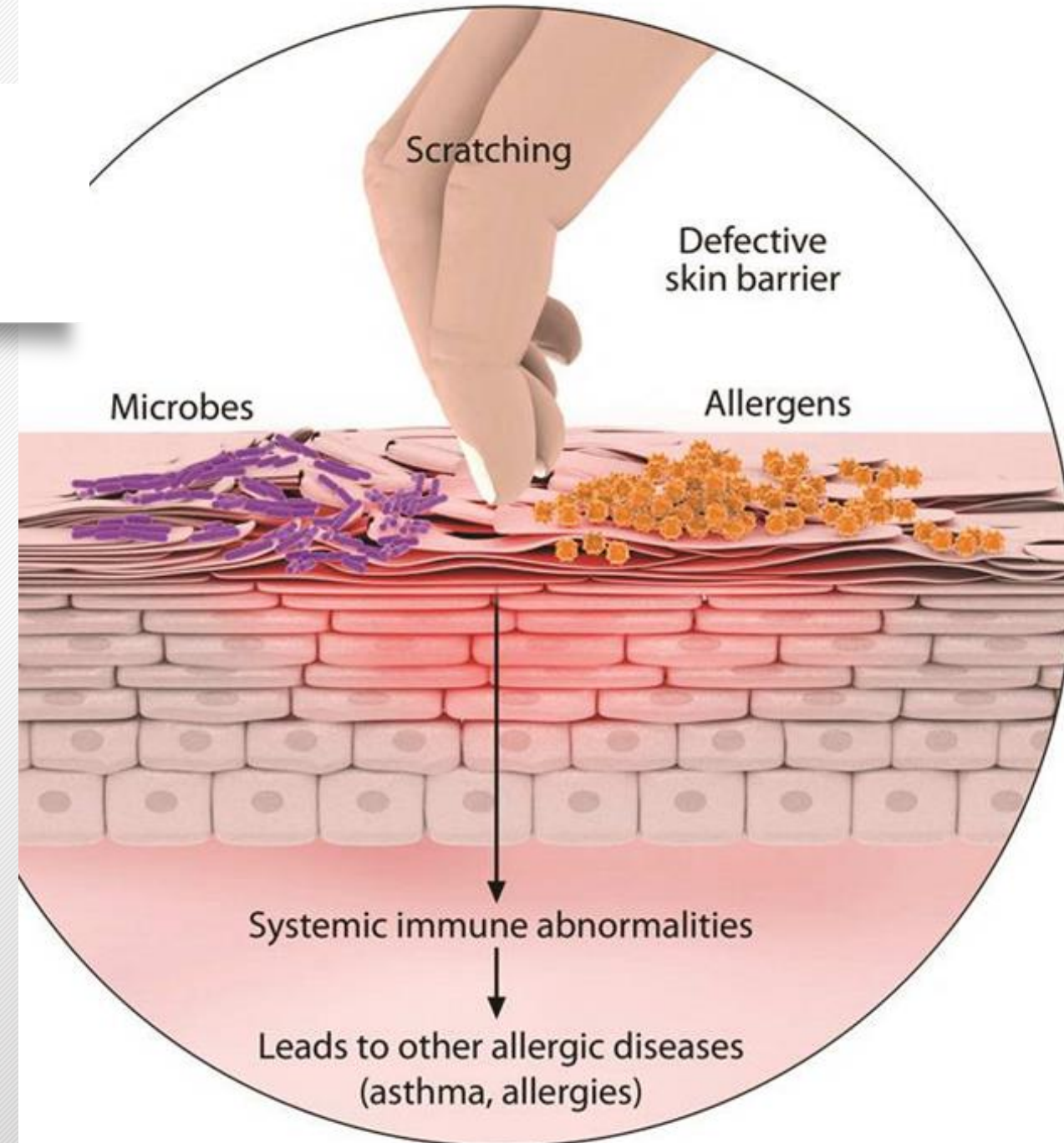
- Κνησμός
- Ερυθματώδεις πλάκες
- Βλατίδες και φυσαλίδες
- Εκροή υγρού και εφελκιδοποίηση των βλαβών λόγω ξεσμού
- Ευαίσθητο, οίδηματώδες δέρμα
- Ξηροδερμία με απολέπιση
- Λειχηνοποίηση



Χωρίς θεραπεία

Φαύλος κύκλος...

- *Επιδείνωση βλαβών*
- *Εντονότερο κνησμό*
- *Μεγαλύτερης έκτασης βλάβες στον προστατευτικό φραγμό του δέρματος*
- *Διείσδυση μεγαλύτερου αριθμού αλλεργιογόνων*
- *Κίνδυνος για δευτερογενείς λοιμώξεις*



Αίτια της νόσου

Ο διαταραγμένος δερματικός φραγμός

Η γενετική προδιάθεση

Το διαταραγμένο ανοσοποιητικό σύστημα

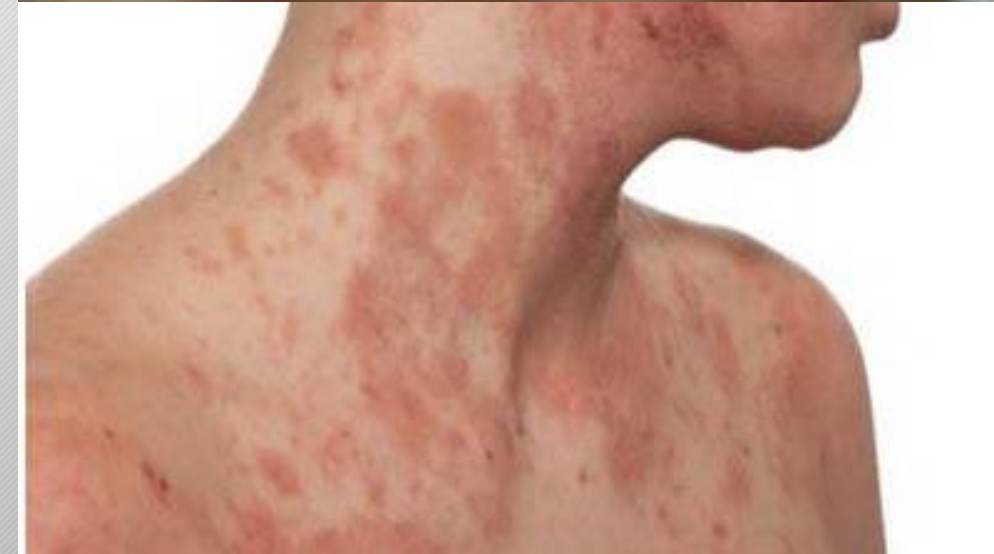Οι αλλεργικές ευαισθησίες

Οι περιβαλλοντικοί παράγοντες

Το άγχος

Γιατί επέλεξα αυτό το case

1. Η ατοπική δερματίτιδα είναι η πιο κοινή δερματική νόσος που αφορά όλες τις ηλικίες, οπότε όλοι οι γιατροί πρέπει να γνωρίζουν τα κλινικά χαρακτηριστικά της
2. Οι δερματικές παθήσεις που επηρεάζουν τη λειτουργία του δερματικού φραγμού, όπως η ατοπική δερματίτιδα, πρέπει να λαμβάνονται υπόψιν και να θεραπεύονται
3. Υπάρχει υψηλός κίνδυνος για τη μετάδοση, μέσω του δέρματος, σοβαρών μολυσματικών ασθενειών, όπως monkeypox
4. Οι ασθενείς με ατοπική δερματίτιδα διατρέχουν μεγαλύτερο κίνδυνο για σοβαρές επιπλοκές μετά τη μόλυνση
5. Η θεραπεία δεν πρέπει να είναι συντηρητική αλλά να συστήνεται η κατάλληλη αντιική αγωγή





*Ευχαριστώ για την
προσοχή σας*

eleni Papathanasiou