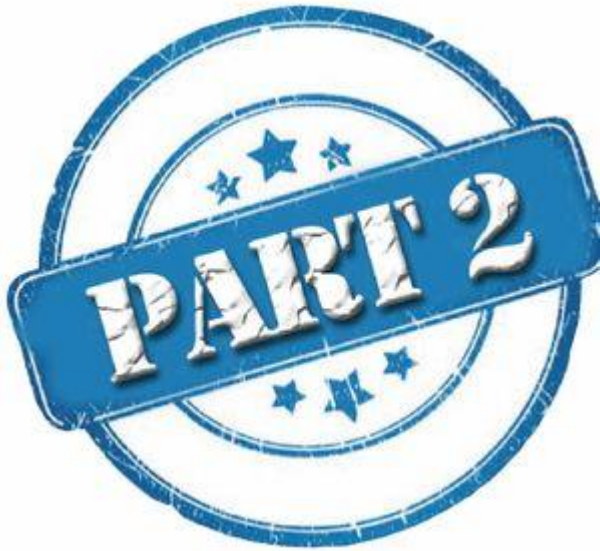

# ΚΛΙΝΙΚΗ ΠΕΡΙΠΤΩΣΗ ΜΕ ΩΜΑΛΓΙΑ



Γεώργιος Κασίκας  
Ρευματολόγος  
ΓΝΑ «Ο ΕΥΑΓΓΕΛΙΣΜΟΣ»

Αιφνίδια έναρξη άλγους στο άνω έξω τμήμα του βραχιόνιου



# ΚΛΙΝΙΚΗ ΕΞΕΤΑΣΗ - ΝΕΕΡ ΤΕΣΤ



## Αίτιο ωμαλγίας του πιο δημοφιλούς «κοντού» του κινηματογράφου

---

- Τοπικό αίτιο
- Αυχενικό αίτιο
- Trigger point ράχης
- «ΚΙΝΗΜΑΤΟΓΡΑΦΙΚΟ» αίτιο

# Αίτιο πόνου του δημοφιλούς «κοντού» του κινηματογράφου

Οξεία έναρξη

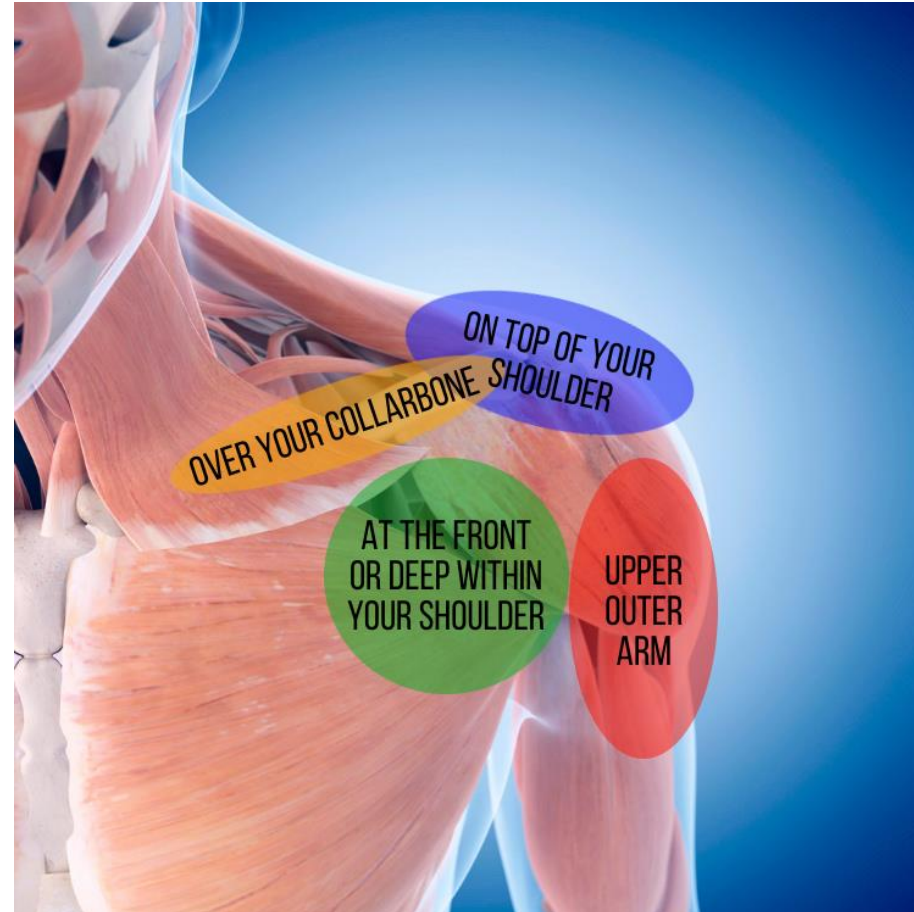
Ηλικία >35

Άνω έξω επιφάνεια ώμου

Υπακρωμιακή προστριβή



Ασβεστοποιός τενοντίτιδα

Τενοντίτιδα/Ρήξη στροφικού πετάλου



## Αίτιο πόνου του πιο δημοφιλούς «κοντού» του κινηματογράφου

---

- Τοπικό αίτιο (τενοντίτιδα/ρήξη στροφικού πετάλου χωρίς υπακρωμακή προστριβή) 
- Αυχενικό αίτιο (?)
- Trigger point ράχης
- «ΚΙΝΗΜΑΤΟΓΡΑΦΙΚΟ» αίτιο 

ΣΑΣ ΕΥΧΑΡΙΣΤΩ ΓΙΑ ΤΗΝ ΠΡΟΣΟΧΗ ΣΑΣ

## EXAMINATION OF SHOULDER

