

Ασθενείς με εντοπισμένο πόνο στην ΟΜΣΣ Παρεμβατικές τεχνικές Παρουσίαση περιστατικών



Πέιος Δημήτριος, Νευροχειρουργός, υπεύθυνος Ιατρείου Πόνου και Λειτουργικής Νευροχειρουργικής, Κλινική Άγιος Λουκάς. Πανεπιστημιακός Υπότροφος, Ά Αναισθησιολογική Κλινική, Αρεταίειο Νοσοκομείο.

Conflict of Interest

Εκπαιδευτικές υπηρεσίες σε Ελλάδα και Κύπρο για τις εταιρείες:

Medtronic Hellas

Boston Scientific

77 Medical Ware

Kalteq

Περιστατικό 1

- Άνδρας
- Ετών 46
- Εργάτης
- Δευτεροβάθμια εκπαίδευση

Περιστατικό 1

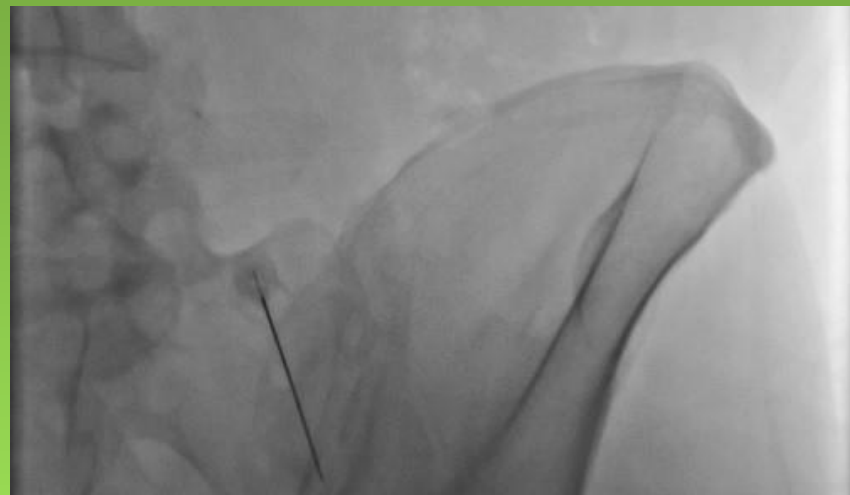
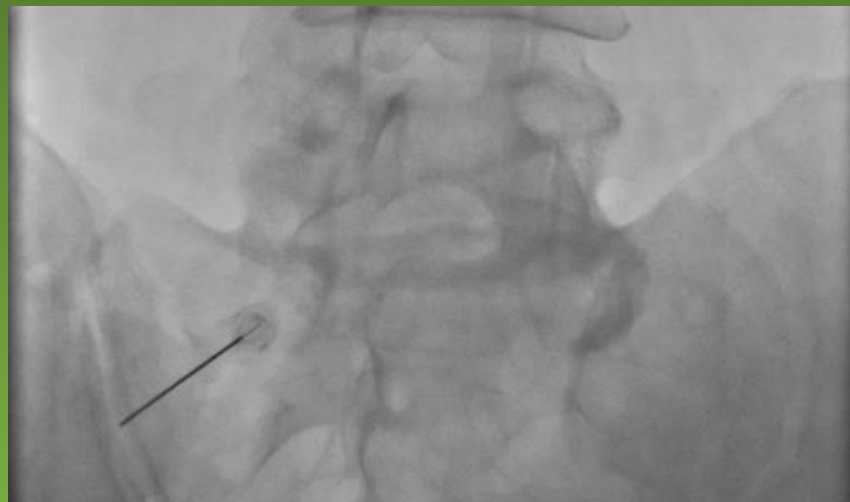- Από 5ετίας χαμηλή οσφυαλγία με αντανάκλαση στον δεξιό γλουτό
- MRI ΟΜΣΣ: εκφυλιστικές αλλοιώσεις Ο4Ο5, Ο5Ι1
- “Ελεύθερο” ιστορικό κατά τα λοιπά
- Δισκεκτομή Ο4Ο5 προ 3ετίας
- Δισκεκτομή Ο5Ι1 προ 2ετίας

Περιστατικό 1

- Προσήλθε λόγω επιμονής οσφυαλγίας κατόπιν των επεμβάσεων
- Από την κλινική εξέταση και ανάλυση του ιστορικού προέκυψαν: **έντονη ευαισθησία** στην ψηλάφηση της δεξιάς ιερολαγονίου αρθρώσεως και αναφερόμενη καθημερινή **πρωινή δυσκαμψία**, άτυπα επεισόδια **αρθραλγιών**
- MRI ιερολαγονίων: έντονα οιδήματα ως επί ιερολαγονίτιδας
- Ρευματολογικός έλεγχος: θετικός για **Ρευματοειδή αρθρίτιδα**

Περιστατικό 1

- Θεραπεία με βιολογικό παράγοντα, μεγάλη βελτίωση λειτουργικότητας
- Υπολειπόμενο άλγος στην περιοχή της δεξιάς ιερολαγονίου αρθρώσεως
- Αντιμετώπιση με κατευθυνόμενες ενδοαρθρικές εγχύσεις στεροειδών ανά εξάμηνο



Περιστατικό 2

- Γυναίκα
- Ετών 70
- Αγρότισσα
- Πρωτοβάθμια εκπαίδευση

Περιστατικό 2

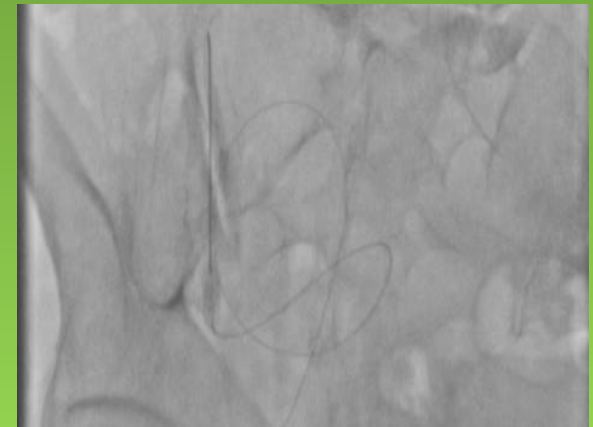
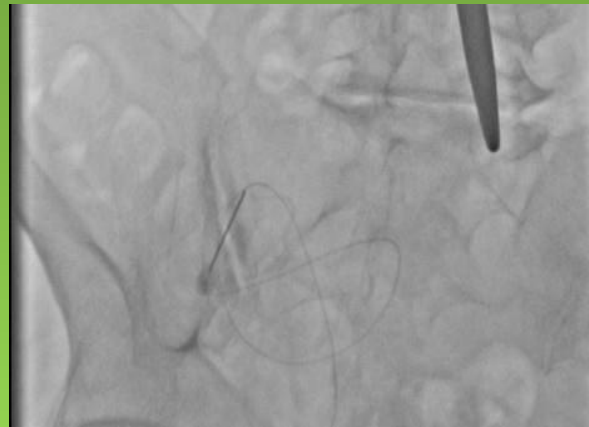
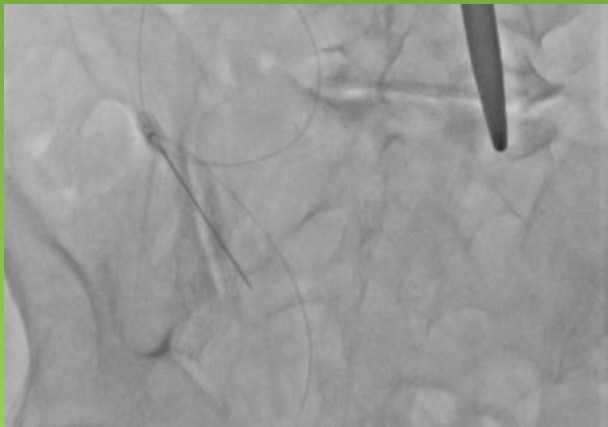
- Από 20ετίας εκδηλώσεις συστηματικής οστεοαρθρίτιδας γονάτων και σπονδυλικής στήλης
- Αρθροπλαστική αριστερού γόνατος
- Ενδαρθρικές εγχύσεις υαλουρονικού δεξιού γόνατος
- Συχνή ανάγκη για φυσιοθεραπείες
- Καθημερινή χρήση αναλγητικών

Περιστατικό 2

- Προσήλθε λόγω επιμονής οσφυαλγίας με αντανάκλαση προς το αριστερό γόνατο
- Από την κλινική εξέταση και ανάλυση του ιστορικού προέκυψαν: **έντονη ευαισθησία** στην ψηλάφηση της αριστερής ιερολαγονίου αρθρώσεως, χωρίς εικόνα αληθούς ισχιαλγίας
- MRI ΟΜΣΣ - ιερολαγονίων: εκφυλιστικές και οστεοαρθριτικές αλλοιώσεις

Περιστατικό 2

- Διαγνωστικός αποκλεισμός ζυγοαποφυσιακών αρθρώσεων αρνητικός
- Επισκληρίδιος έγχυση χωρίς αποτέλεσμα
- Έγχυση ιερολαγονίου είχε προσωρινό αλλά ξεκάθαρα διαγνωστικό αποτέλεσμα
- Αντιμετώπιση με απονεύρωση της άρθρωσης με χρήση ραδιοσυχνότητας

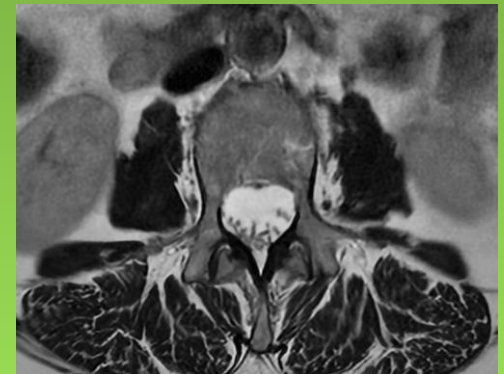
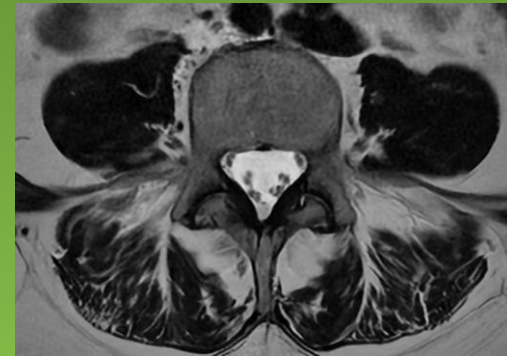
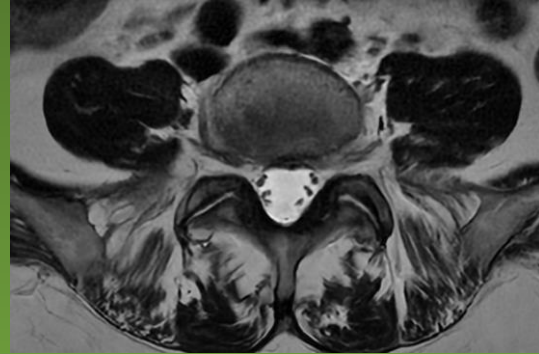


Περιστατικό 3

- Γυναίκα
- Ετών 63
- Καθηγήτρια
- Τριτοβάθμια εκπαίδευση

Περιστατικό 3

- Από 7ετίας γνωστή νόσος Crohn
- Από 3ετίας επίμονη οσφυαλγία
- MRI ΟΜΣΣ: αρθρίτιδα ΣΣ
- Συχνή ανάγκη για φυσιοθεραπείες
- Καθημερινή χρήση αναλγητικών χωρίς αποτέλεσμα και με επιπλοκές από την νόσο

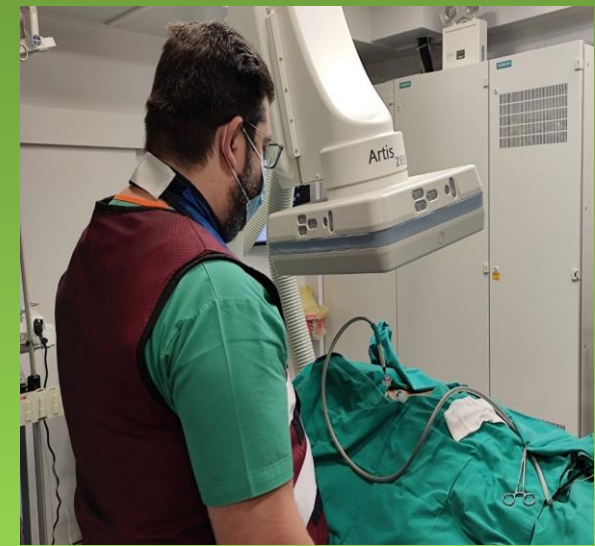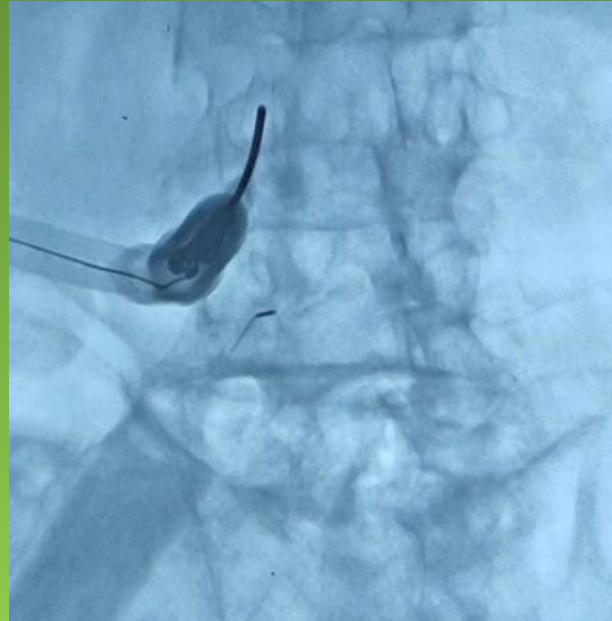
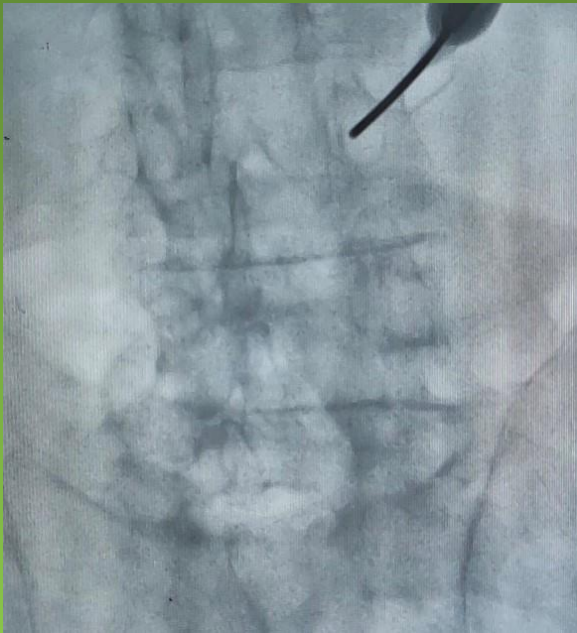


Περιστατικό 3

- Πραγματοποιήθηκαν εγχύσεις ΣΣ χωρίς μεγάλη επιτυχία
- Εφαρμογή ραδιοσυχνότητας για απονεύρωση με περιορισμένο αποτέλεσμα
- Παραπέμφθηκε για αντιμετώπιση του άλγους

Περιστατικό 3

Αντιμετώπιση με χρήση κρυονευρόλυσης με εξαιρετικά αποτελέσματα



Περιστατικό 4

- Γυναίκα
- Ετών 34
- Δικηγόρος
- Τριτοβάθμια εκπαίδευση

Περιστατικό 4

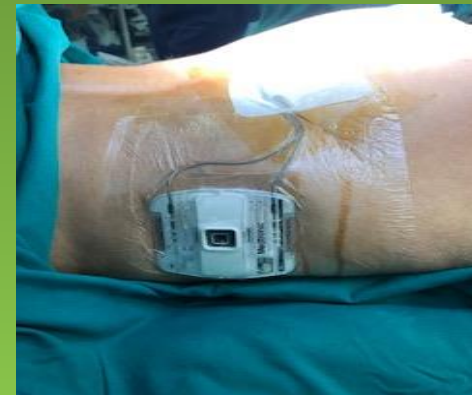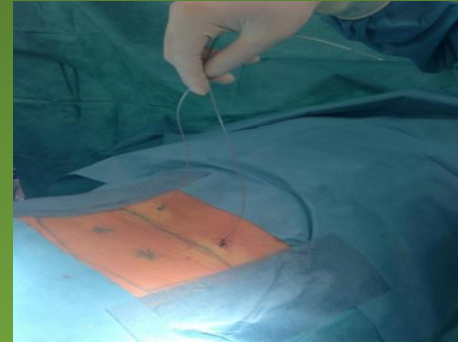
- Από 10ετίας υπόνοια ινομυαλγίας
- Παρακολουθήθηκε σε Ιατρείο Πόνου με μεγάλη επιτυχία
- Φαρμακευτική κάλυψη και χρήση βελονισμού
- Παρακολούθηση από Ψυχίατρο
- Φυσιοθεραπεία - Κινησιοθεραπεία

Περιστατικό 4

- Σταδιακή εμφάνιση ενός εντοπισμένου άλγους κατά μήκος της ΟΜΣΣ και παρασπονδυλικά
- MRI ΟΜΣΣ - ιερολαγονίων: χωρίς ιδιαίτερα ευρήματα
- Οι υπόλοιπες περιοχές πόνου παρέμειναν σχετικά ρυθμισμένες
- Παραπέμφθηκε για αντιμετώπιση του άλγους

Περιστατικό 4

- Κατόπιν προσεκτικής αξιολόγησης και συνεργασίας με τους θεράποντες Ρευματολόγο, Ψυχίατρο και Αναισθησιολόγο αποφασίστηκε να πραγματοποιηθεί δοκιμαστική νευροδιέγερση με υποδόρια ηλεκτρόδια
- Η δοκιμασία ήταν επιτυχής και προχωρήσαμε σε εμφύτευση συστήματος περιφερικής νευροδιέγερσης
- Η ασθενής με την πάροδο του χρόνου είχε 80% βελτίωση του πόνου





Σας ευχαριστώ για την προσοχή σας!