

ΑΙΜΩΔΙΕΣ ΠΕΛΜΑΤΟΣ ΧΩΡΙΣ ΣΥΝΟΔΟ ΟΣΦΥΑΛΓΙΑ

Βασιλική Βέργη, Ορθοπαιδικός Χειρουργός



Δεν υπάρχει καμία σύγκρουση συμφερόντων

Παρούσα Νόσος

- Γυναίκα 32 ετών
- Αιμωδίες πελμάτων άμφω από έτους
- Εντόπιση: έσω επιφάνεια, από πτέρνα έως δάκτυλα
- Αδυναμία παρατεταμένης ορθοστασίας
- Απουσία οσφυαλγίας

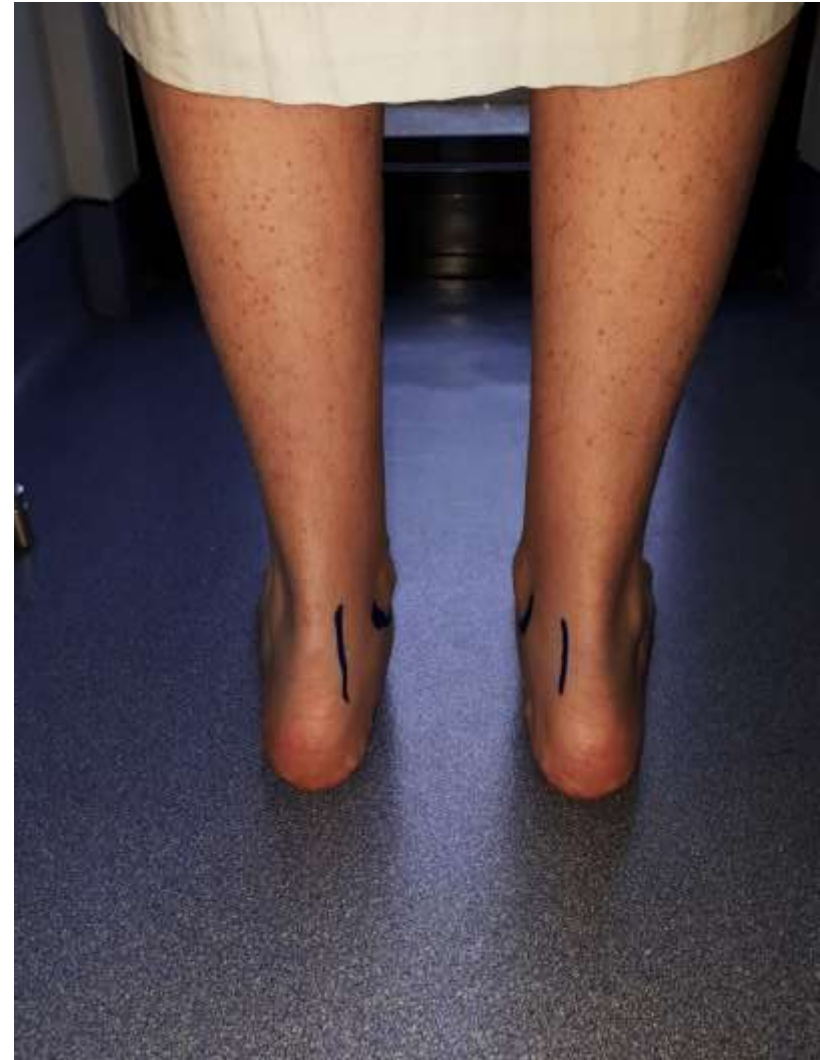Λοιπό ιστορικό:

- Ελεύθερο
- Μοναχή, πρώην αθλήτρια volley



Κλινική εξέταση

- Βλαιοπλατυποδία, κυρίως (AP)
- Καυσαλγίες κατανομής I1
- Σημείο Tinel (+) περιφερικά του έσω σφυρού αμφοτερόπλευρα
- Χωρίς νευραγγειακό έλλειμμα

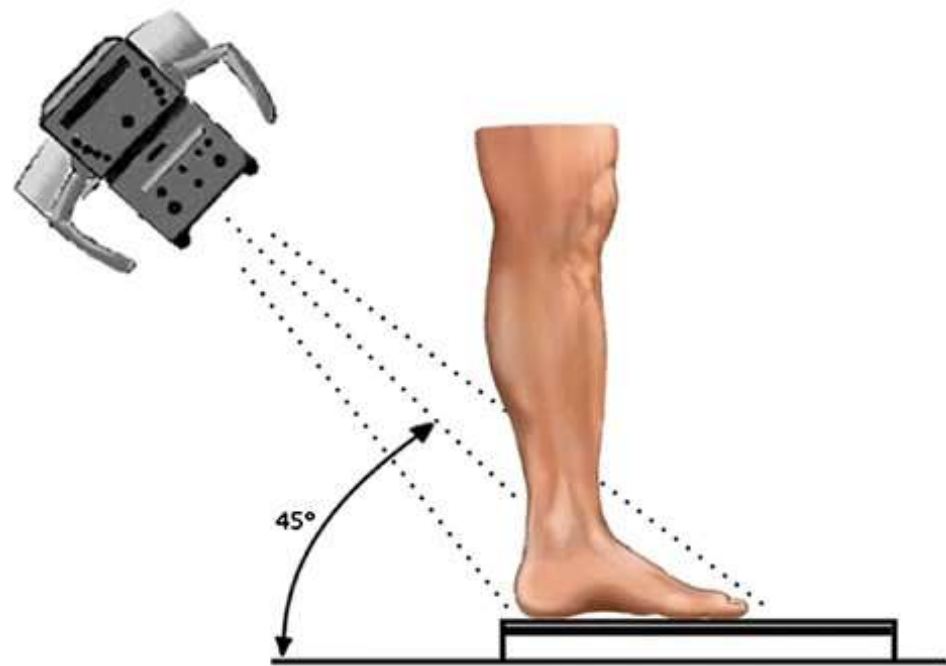


Περαιτέρω διερεύνηση;

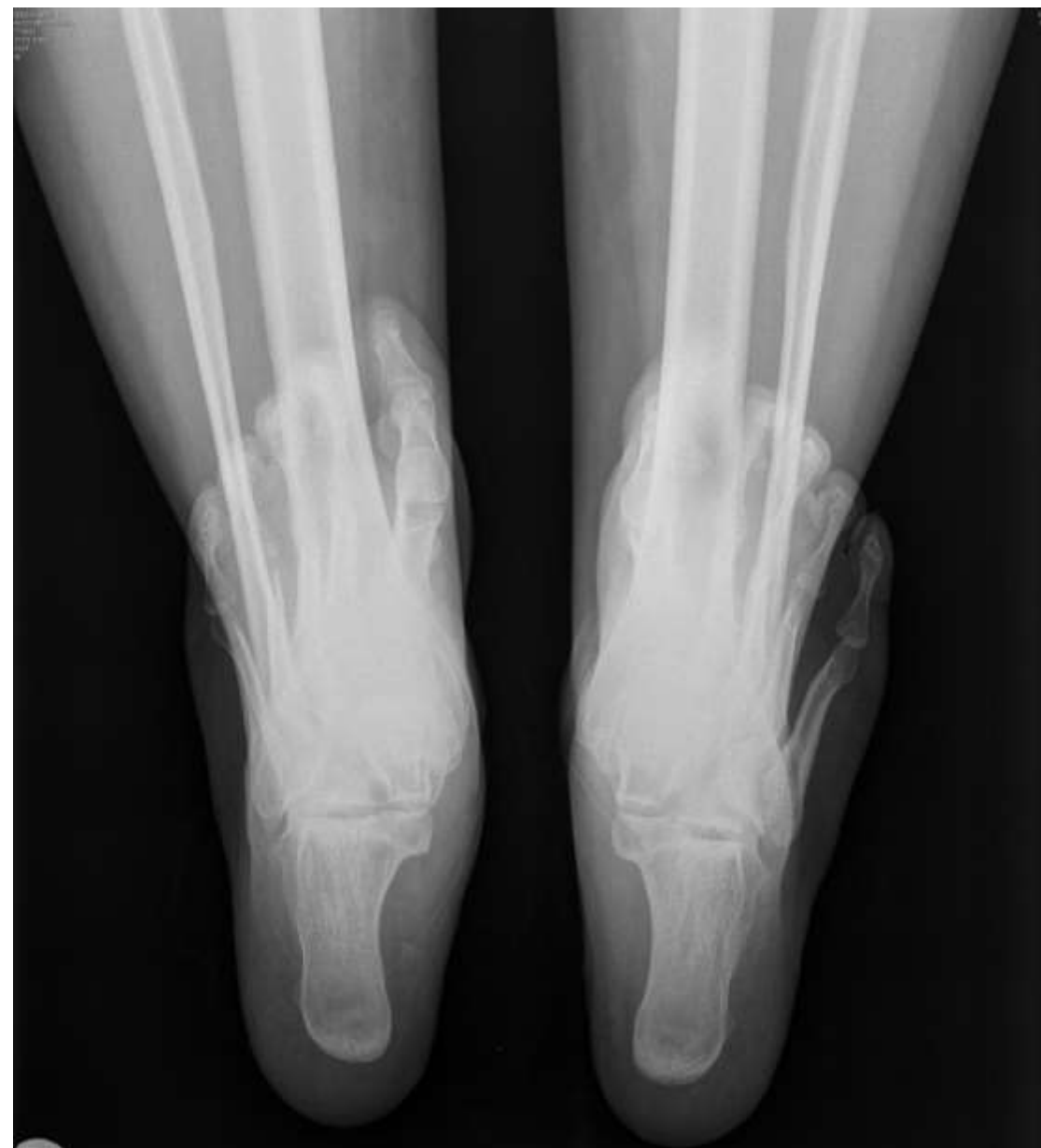- X- rays
- MRI
- U/S



Απλές ακτινογραφίες



Long Saltzman View



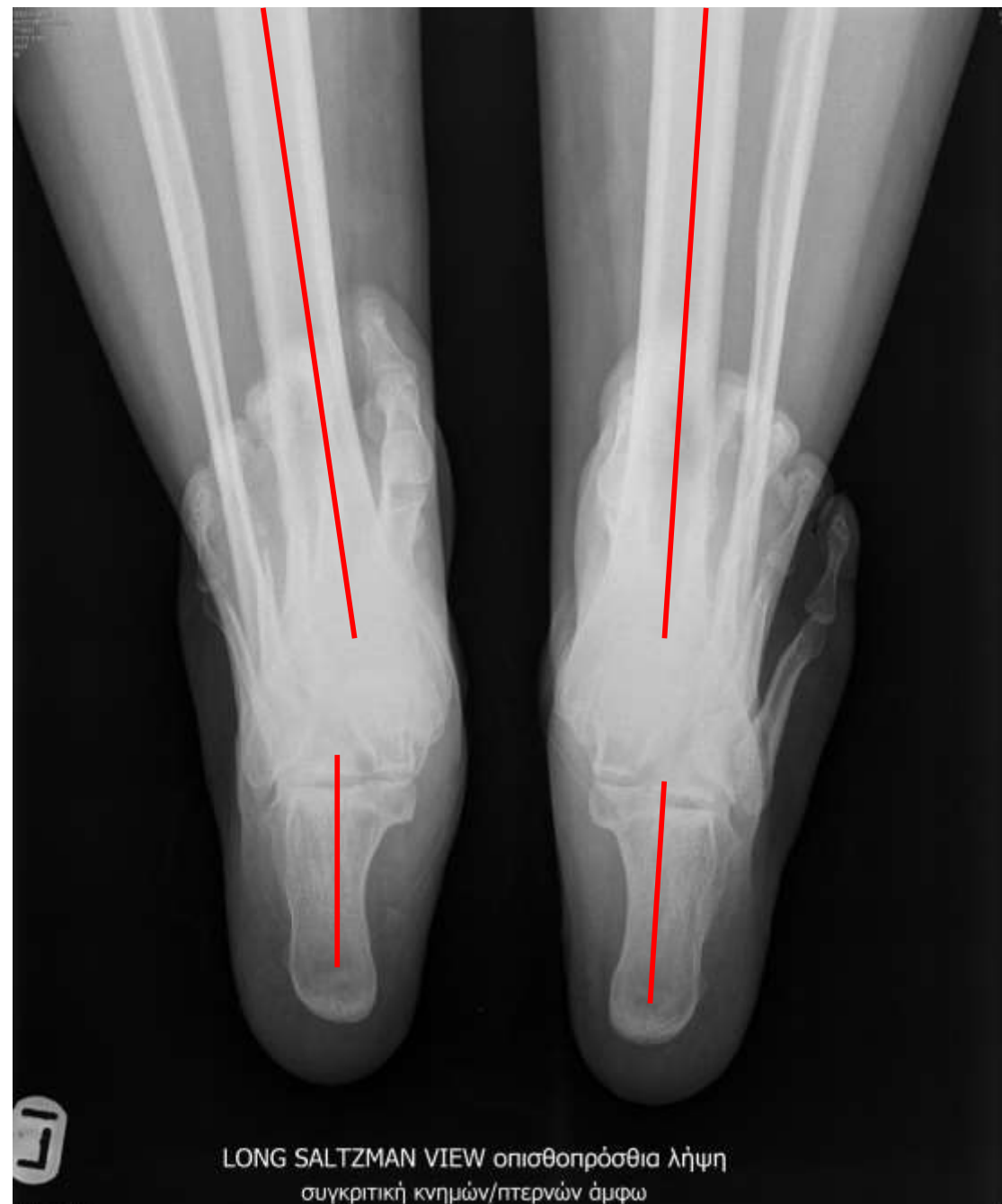LONG SALTZMAN VIEW οπισθοπρόσθια λήψη
συγκριτική κνημών/πτερνών άμφω



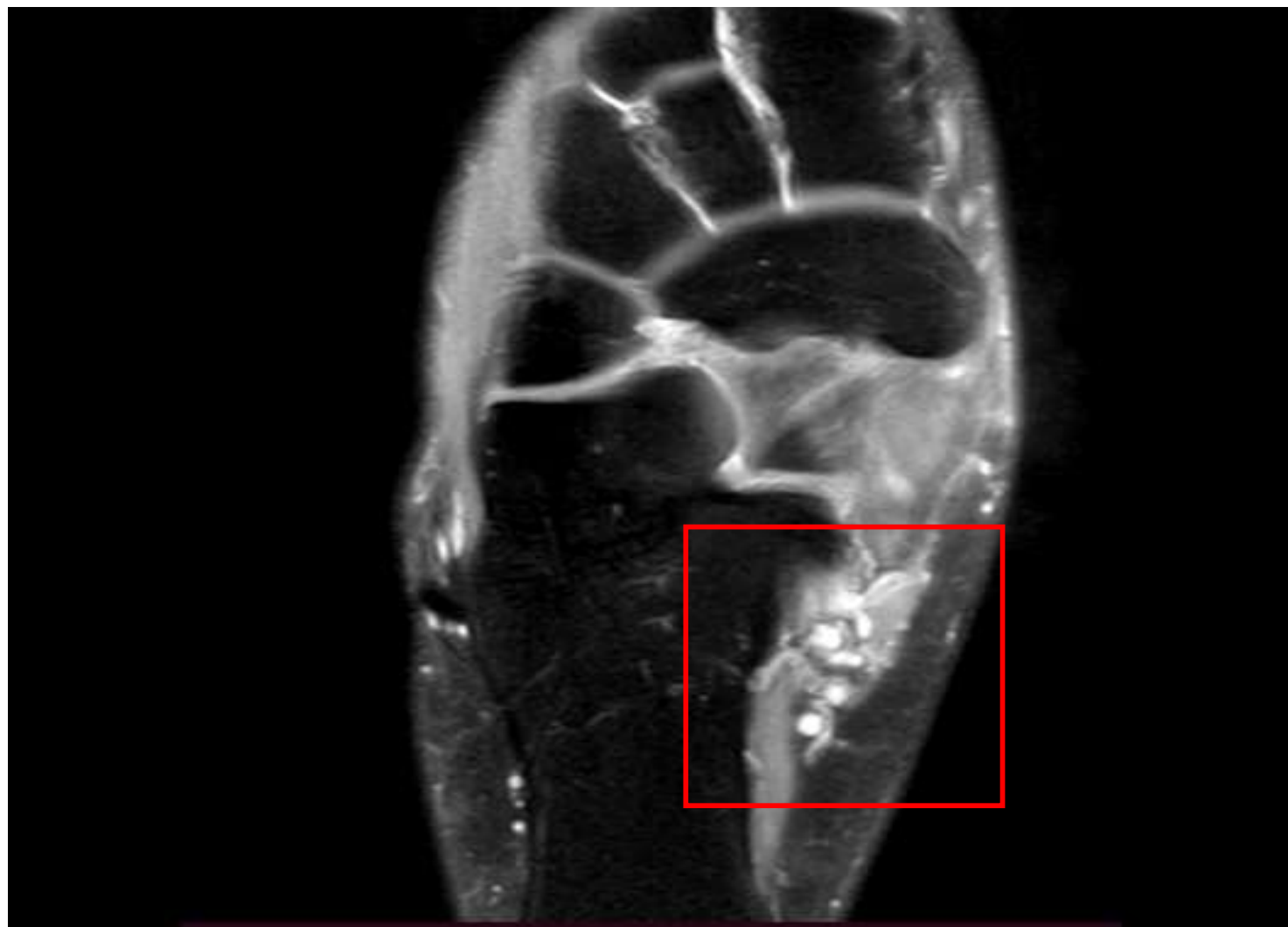Απλές ακτινογραφίες

Εκσεσημασμένη βλαισότητα
πτέρνας αριστερά
(Φυσιολογικά: $5-7^{\circ}$)

Long Saltzman View



MRI άκρων ποδών



ΔΕ – PDW-HR SPAIR (AXIAL)



Διαφορική διάγνωση

- Κήλη μεσοσπονδύλιου δίσκου
- Σύνδρομο ταρσιαίου σωλήνα
- Χρόνιο σύνδρομο διαμερίσματος (εν τω βάθει οπισθίου)
- Νεύρωμα Morton
- Πολυνευροπάθεια
- Πελματιαία απονευρωσίτιδα



Διαφορική διάγνωση

- Κήλη μεσοσπονδύλιου δίσκου
- **Σύνδρομο ταρσιαίου σωλήνα**
- Χρόνιο σύνδρομο διαμερίσματος (εν τω βάθει οπισθίου)
- Νεύρωμα Morton
- Πολυνευροπάθεια
- Πελματιαία απονευρωσίτιδα

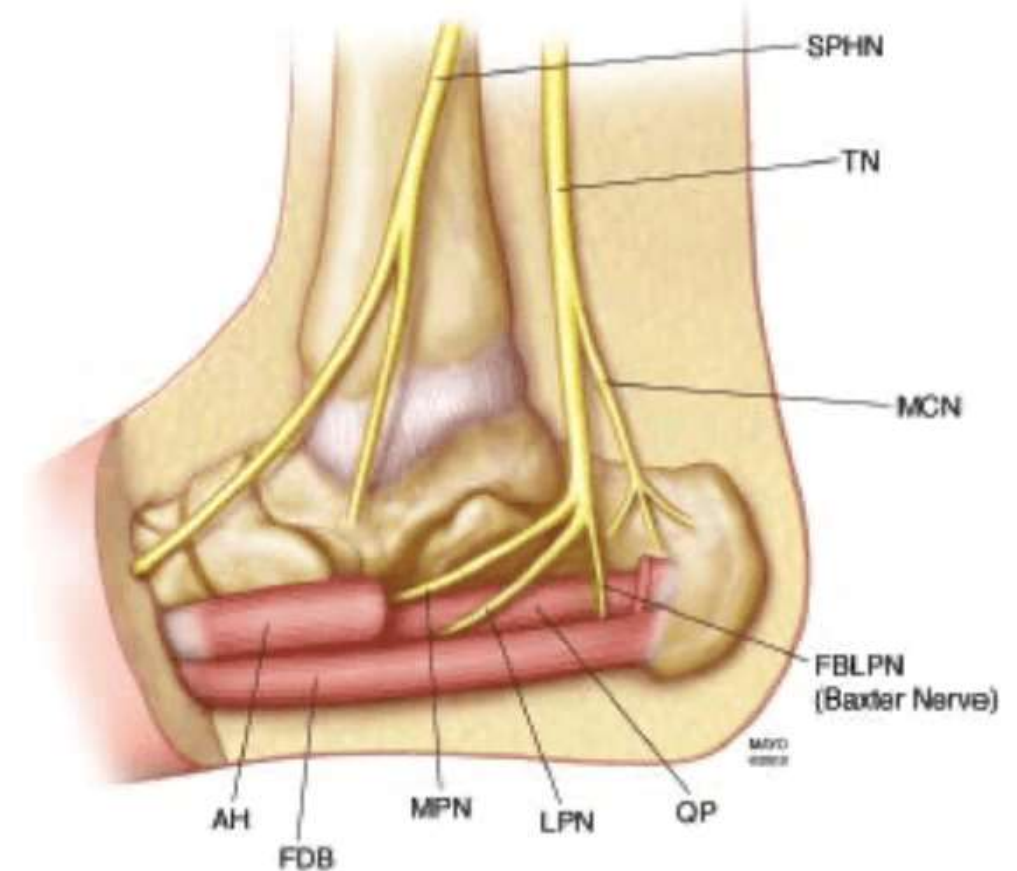


Σύνδρομο Ταρσιαίου Σωλήνα

- Πιεστική νευροπάθεια οπίσθιου κνημιαίου νεύρου

Αιτίες:

- Τενοντοελυτρίτιδα
- Συμφορημένα ή κίρσοειδή αγγεία
- Υμενικές ή γαγγλιακές κύστεις
- Όγκοι
- Κάταγμα υπερείσματος αστραγάλου
- Βλαιοπλατυποδία

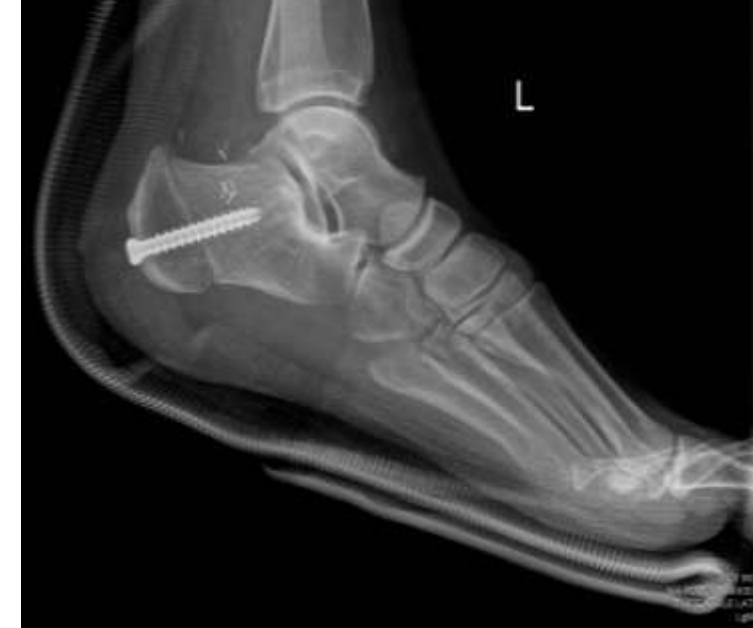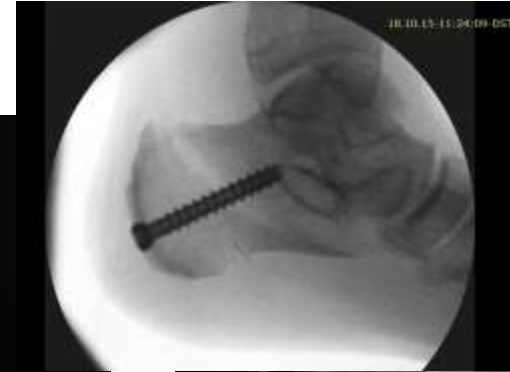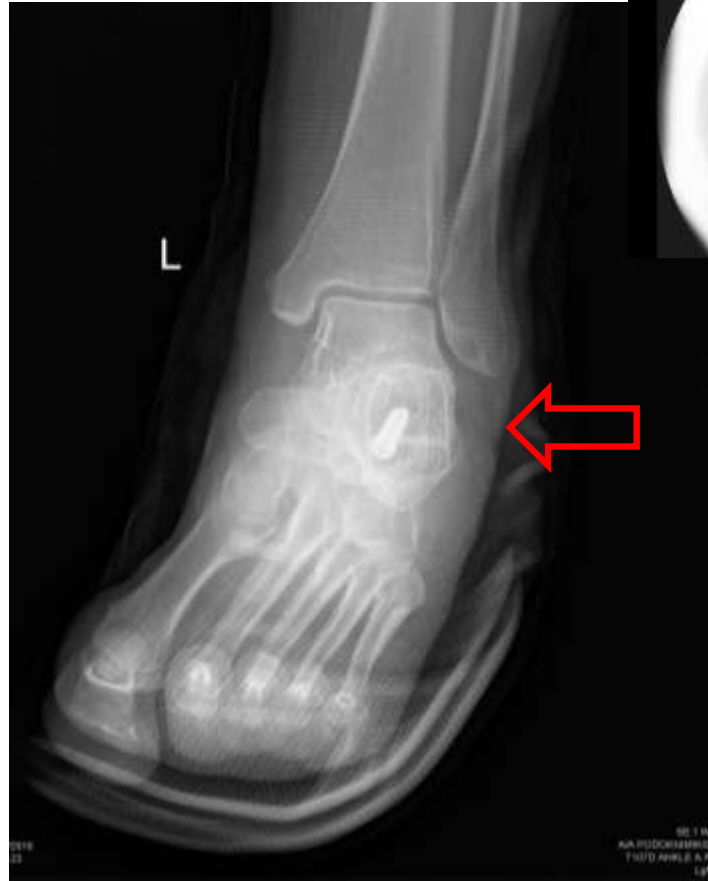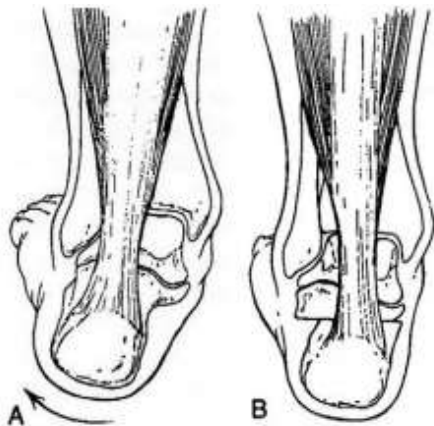
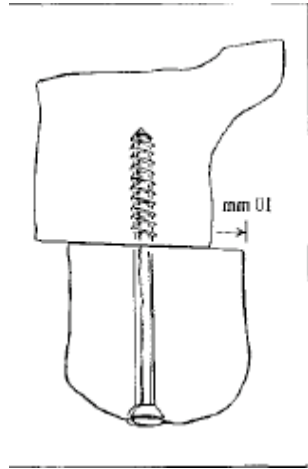


Θεραπευτικό πλάνο;

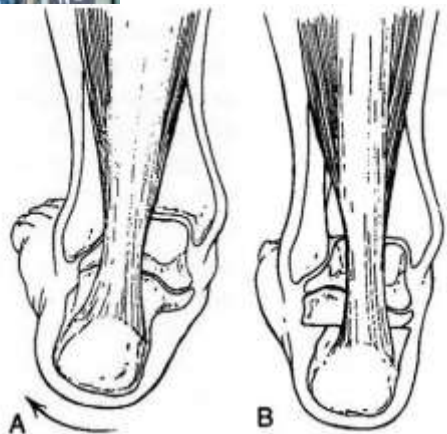
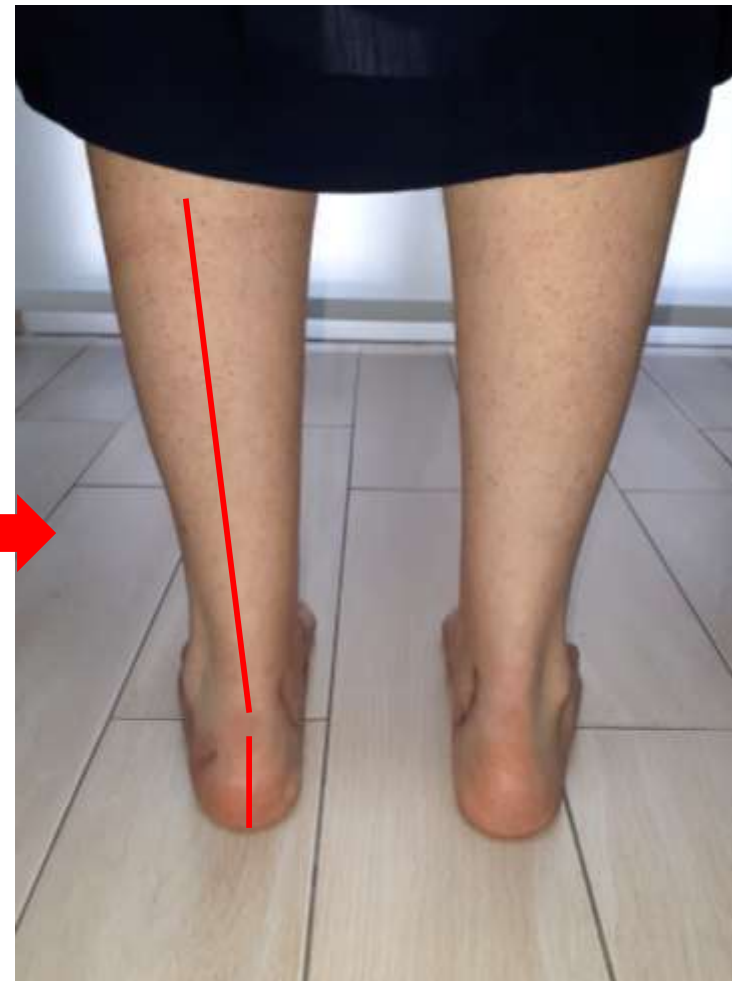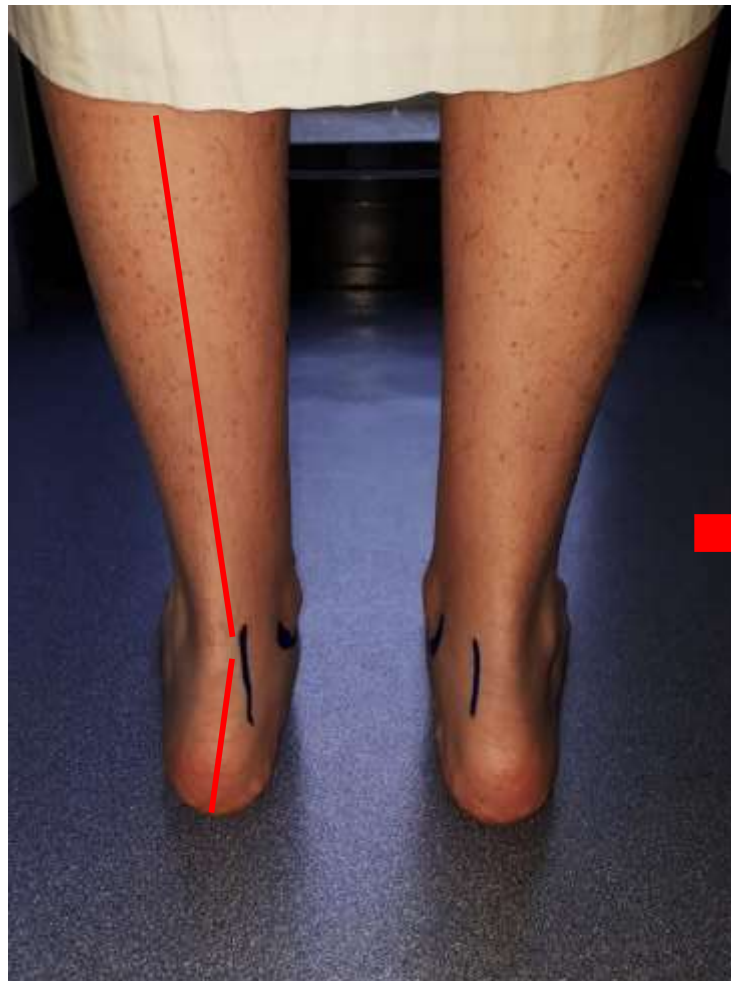- Συντηρητική
 1. Φ/Θ
 2. Φαρμακευτική αγωγή (NSAIDs, Duloxetine, Pregabalin)
- Χειρουργική αποσυμπίεση νεύρου



Αριστερά: απελευθέρωση και οστεοτομία έσω παρεκτόπισης πτέρνας



- Ανακούφιση αιμωδιών
- Βελτίωση αντοχής σε ορθοστασία
- Ήπια πτερναλγία (βελτίωση με διατάσεις)



Ευχαριστώ πολύ !