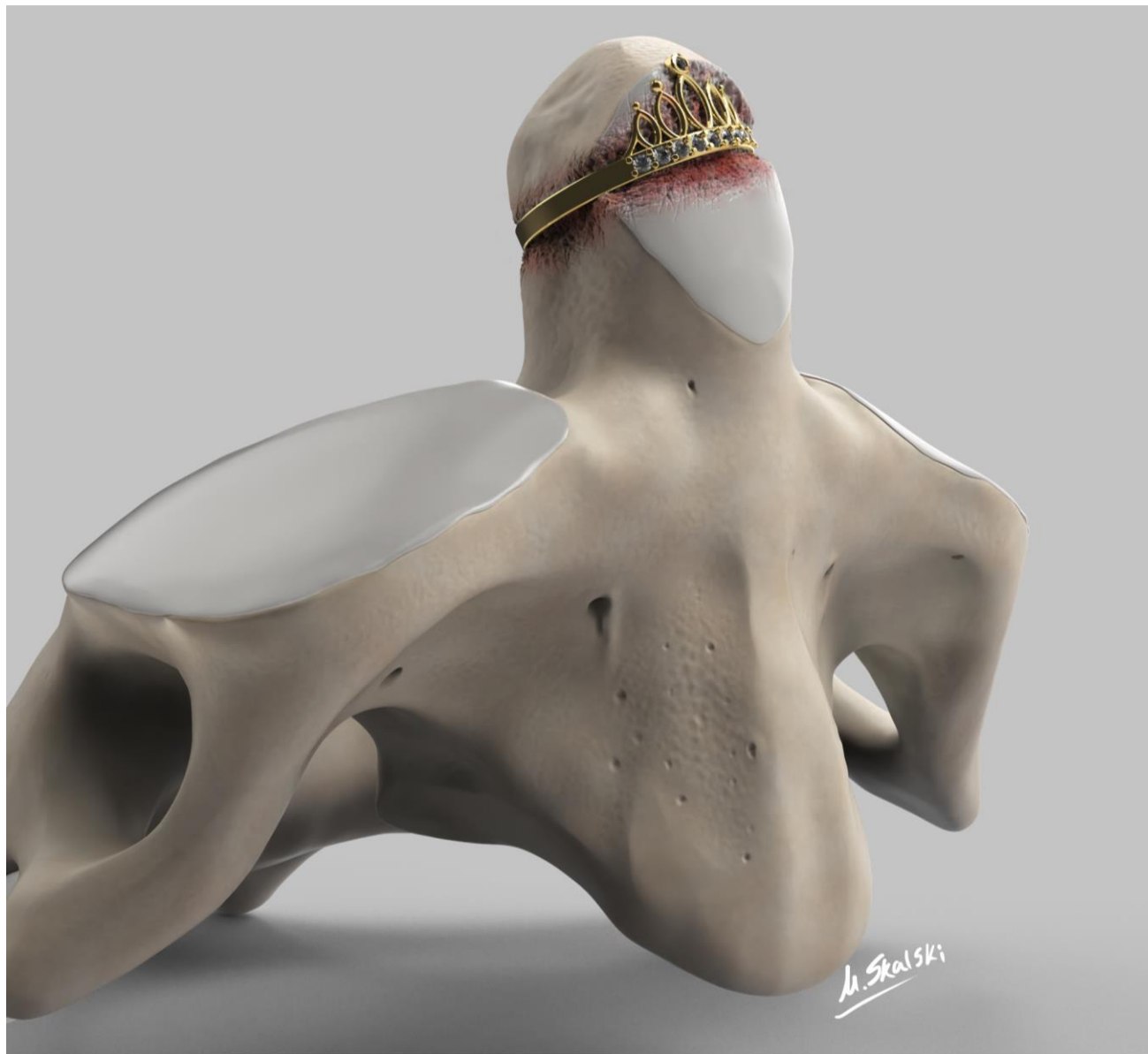



ΣΥΝΔΡΟΜΟ CROWNED DENSE

ΝΙΚΗ ΚΥΡΙΑΖΗ

ΡΕΥΜΑΤΟΛΟΓΙΚΟ ΤΜΗΜΑ

Γ.Ν.Α. "Ο ΕΥΑΓΓΕΛΙΣΜΟΣ"

- 
- ΚΑΜΙΑ ΣΥΓΚΡΟΥΣΗ ΣΥΜΦΕΡΟΝΤΩΝ

ΠΑΡΟΥΣΑ ΝΟΣΟΣ

- Γυναίκα 81 ετών
- Προσήλθε στο ΤΕΠ με έντονη κεφαλαλγία, διαξιφιστικού χαρακτήρα, από 10 ημερών
- Εντόπιση στη βάση του αυχένα- επέκταση στην ινιακή χώρα
- Συνοδός ευαισθησία τριχωτού κεφαλής
- Χωρίς αναφερόμενο εμπύρετο/ κάκωση/ ΔΧ γνάθου/ επεισόδια αμαύρωσης/ βήχα
- Προ 6 μήνου ηπιότερη κεφαλαλγία στη βρεγματική/ ινιακή περιοχή με σύνοδο οίδημα και άλγος αριστερής πηχεοκαρπικής (υφέθηκε αυτόματα)

ΠΑΡΟΥΣΑ ΝΟΣΟΣ

- Προ 7ημέρου εκτίμηση ορθοπαιδική και νευρολογική
- Εργαστηριακό φλεγμονώδες σύνδρομο (**ΤΚΕ=82**)
- Rö ΑΜΣΣ : χωρίς εμφανή παθολογικά ευρήματα
- CT εγκεφάλου : μικρή αποτιτάνωση στο δεξί παρεγκεφαλιδικό ημισφαίριο συμβατή με εικόνα παλαιού ΑΕΕ
- Έλαβε ΜΣΑΦ (ετεροκοξίμπη 90 mg 1x1) για 3 μέρες , μυοχαλαρωτικά (κιτρική ορφενεδρίνη 35 mg και παρακεταμόλη 450 mg 1x3) για 7 ημέρες χωρίς βελτίωση

ΑΤΟΜΙΚΟ ΑΝΑΜΝΗΣΤΙΚΟ

- ΑΥ
- Σ Δ τύπου II
- Ισχαιμικό ΑΕΕ προ έτους
- ΣΝ (αγγειοπλαστική 2011)
- Αντικατάσταση αορτικής λόγω στένωσης
- Υποθυρεοειδισμός
- Καταρράκτης (διόρθωση με laser)
- Υστερεκτομή
- Σκωληκοειδεκτομή
- Κάπνισμα: όχι
- Αλκοόλ : όχι

ΦΑΡΜΑΚΕΥΤΙΚΗ ΑΓΩΓΗ

- Φουροσεμίδη 40mg | x1
- Ιρβεσαρτάνη + υδροχλωροθειαζίδη (300+12,5 mg) | x1
- Μανιδιπίνη 20mg | x1
- Μετοπρολόλη 100mg ¼ x 2
- Λεβοθυροξίνη 50μg | x1
- Ροσουβαστατίνη 20mg | x1
- Μετφορμίνη 850mg | x2
- Ασπατρική ινσουλίνη 36-36-30 IU
- Ραμπεπραζόλη 20 mg | x1

ΦΥΣΙΚΗ ΕΞΕΤΑΣΗ

- Ζωτικά : ΑΠ= 130/80 mmHg , ΣΦ= 70' , SpO2= 98%, Θ= 36,6°C
- Καρδιά: S1/S2 ρυθμικοί, ευκρινείς, συστολικό φύσημα 3/6 στην αορτική
- Αναπνευστικό: ομότιμο άμφω, χωρίς παθολογικούς ήχους
- Κοιλιά: μαλακή, ευπίεστη, ανώδυνη, εντερικοί ήχοι κ.φ., μη ψηλαφητά ήπαρ-σπλήνας
- Λεμφαδένες : δεν ψηλαφήθηκαν
- Κροταφικές: ψηλαφητές, σφύζουσες ομότιμα άμφω

ΦΥΣΙΚΗ ΕΞΕΤΑΣΗ

- ΑΜΣΣ : επώδυνη και περιορισμένη κινητικότητα (κάμψης, έκτασης, πλάγιων κάμψεων, στροφών) σε ενεργητικές και παθητικές κινήσεις
- Άκρες χείρες: ευαισθησία , χωρίς οίδημα , 3^{ης} ΜΚΦ και 3^{ης} ΕΦΦ αριστερά
- ΑΝΕ : (+) αυχενική δυσκαμψία, (+) σημείο Brudzinski, (-) σημείο Kernig, τενόντια αντανακλαστικά κφ, χωρίς διαταραχές επιπολής και εν τω βάθει αισθητικότητας

ΠΟΡΕΙΑ ΝΟΣΟΥ

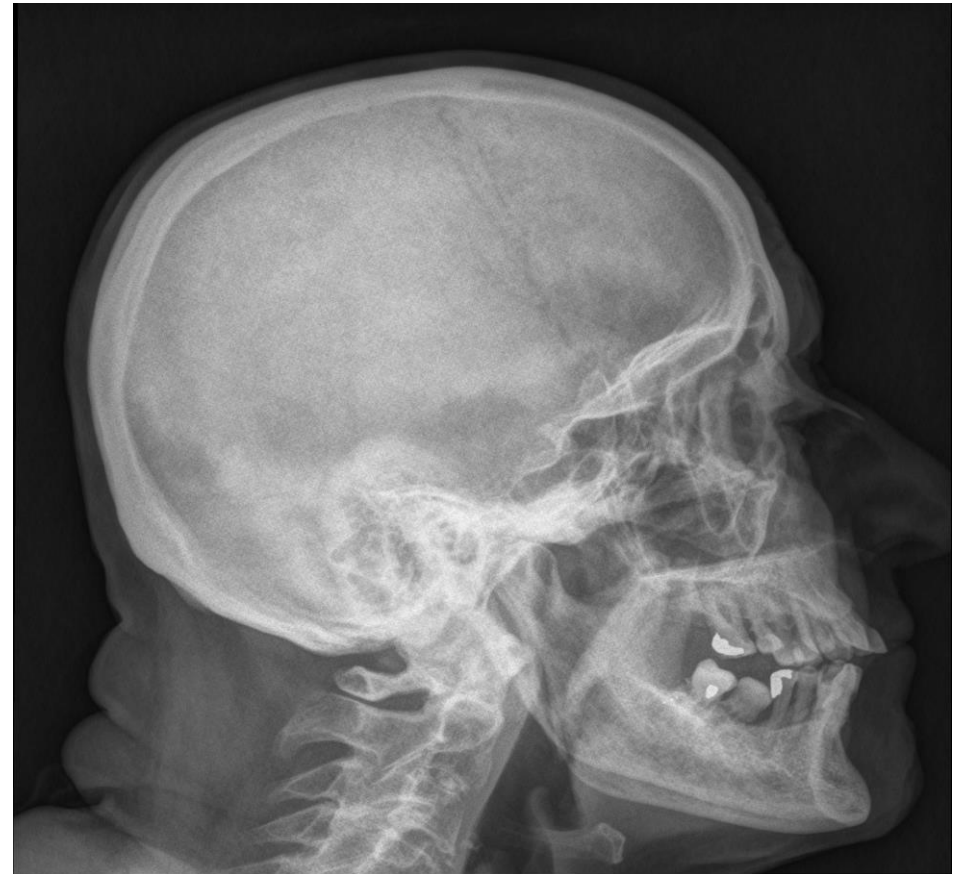- CT εγκεφάλου (μετά νευρολογική εκτίμηση) :
- Ευρήματα μικροφλοιώδους μικροαγγειοπάθειας
- Triplex καρωτίδων και σπονδυλικών αρτηριών : χωρίς εικόνα διαχωρισμού ή απόφραξης των κοινών, έσω και έξω καρωτίδων– βατές οι σπονδυλικές αρτηρίες
- ΟΝΠ ανεπιτυχής

ΕΡΓΑΣΤΗΡΙΑΚΟΣ ΕΛΕΓΧΟΣ

- Ορθόχρωμη ορθοκυτταρική **αναιμία** : Hgb=10,8 g/dL
- Λευκοκυττάρωση: **WBCs= 12.040** (NEUT: 68.7% LYMPH: 25.2%)
- Αυξημένοι δείκτες φλεγμονής: **CRP= 9,13 mg/dL** (<0.5), **ΤΚΕ=120 mm/h**
- Βιοχημικός έλεγχος και γενική ούρων: χωρίς παθολογικά ευρήματα
- Ανοσολογικός έλεγχος : ANA(-), RF(-), anti-CCP (-), pcANCA(-)
- Ηλεκτροφόρηση λευκωμάτων: οριακή(πολυκλωνική) υπεργασμασφαιριναιμία
- Μικροβιολογικός έλεγχος : καλλιέργειες αρνητικές
- Ορολογικός έλεγχος για λοιμώξεων: αρνητικός

ΑΠΕΙΚΟΝΙΣΤΙΚΟΣ- ΛΟΙΠΟΣ ΕΛΕΓΧΟΣ

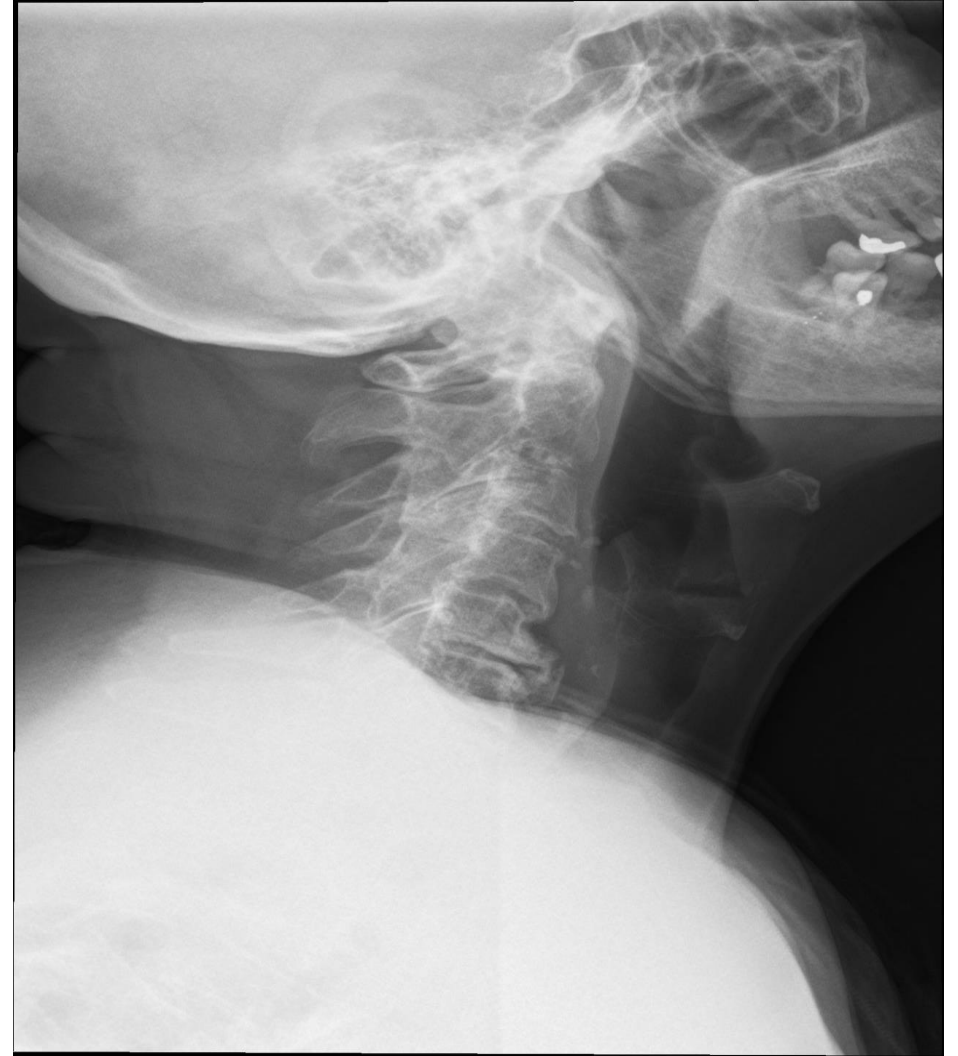- U/S κοιλίας : αυξημένη ηχογένεια ήπατος, λοιπά κφ
- Rö κρανίου : χωρίς εμφανή ακτινοπαθολογία
- Βυθοσκόπηση : χωρίς παθολογικά ευρήματα
- Βιοψία κροταφικής αρτηρίας :
αρνητική για γιγαντοκυτταρική αρτηρίτιδα



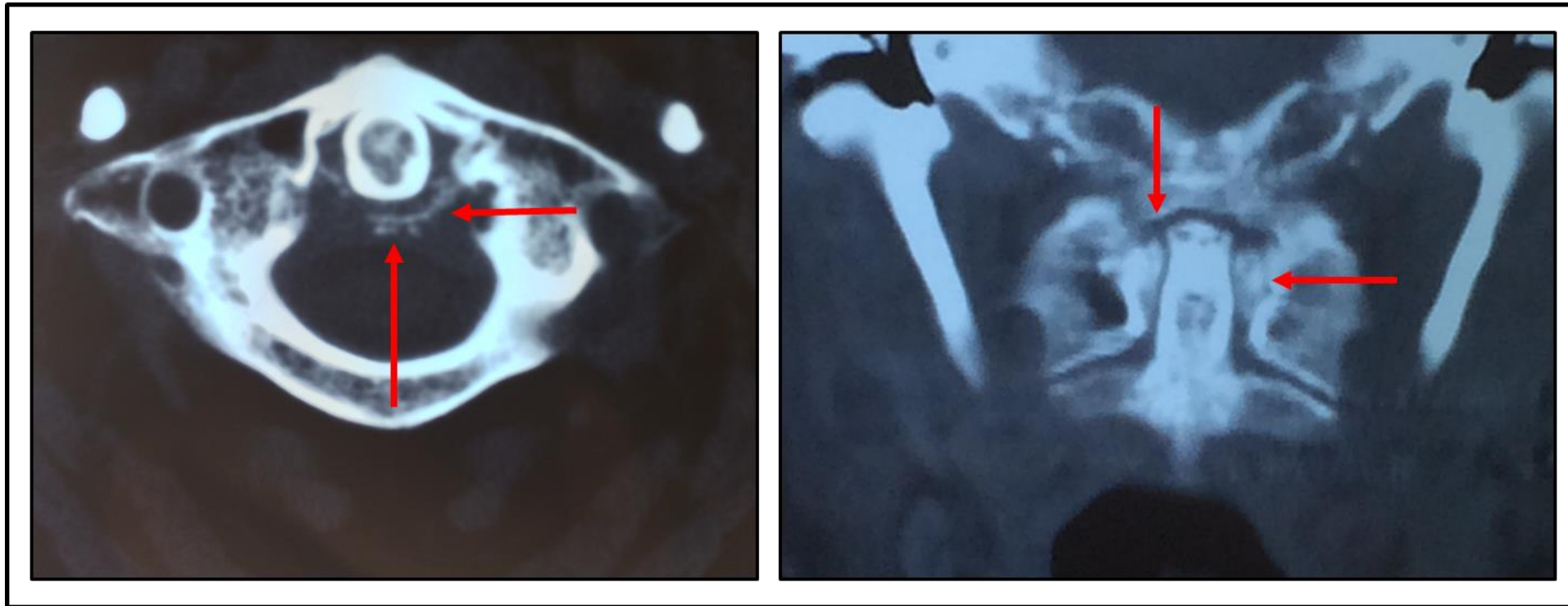
ΑΠΕΙΚΟΝΙΣΤΙΚΟΣ ΕΛΕΓΧΟΣ

Rö ΑΜΣΣ :

- εξάλειψη της φυσιολογικής λόρδωσης
- στένωση μεσοσπονδυλίων διαστημάτων κατώτερης ΑΜΣΣ
- οστεόφυτα και σκληρύνσεις των αρθρικών επιφανειών

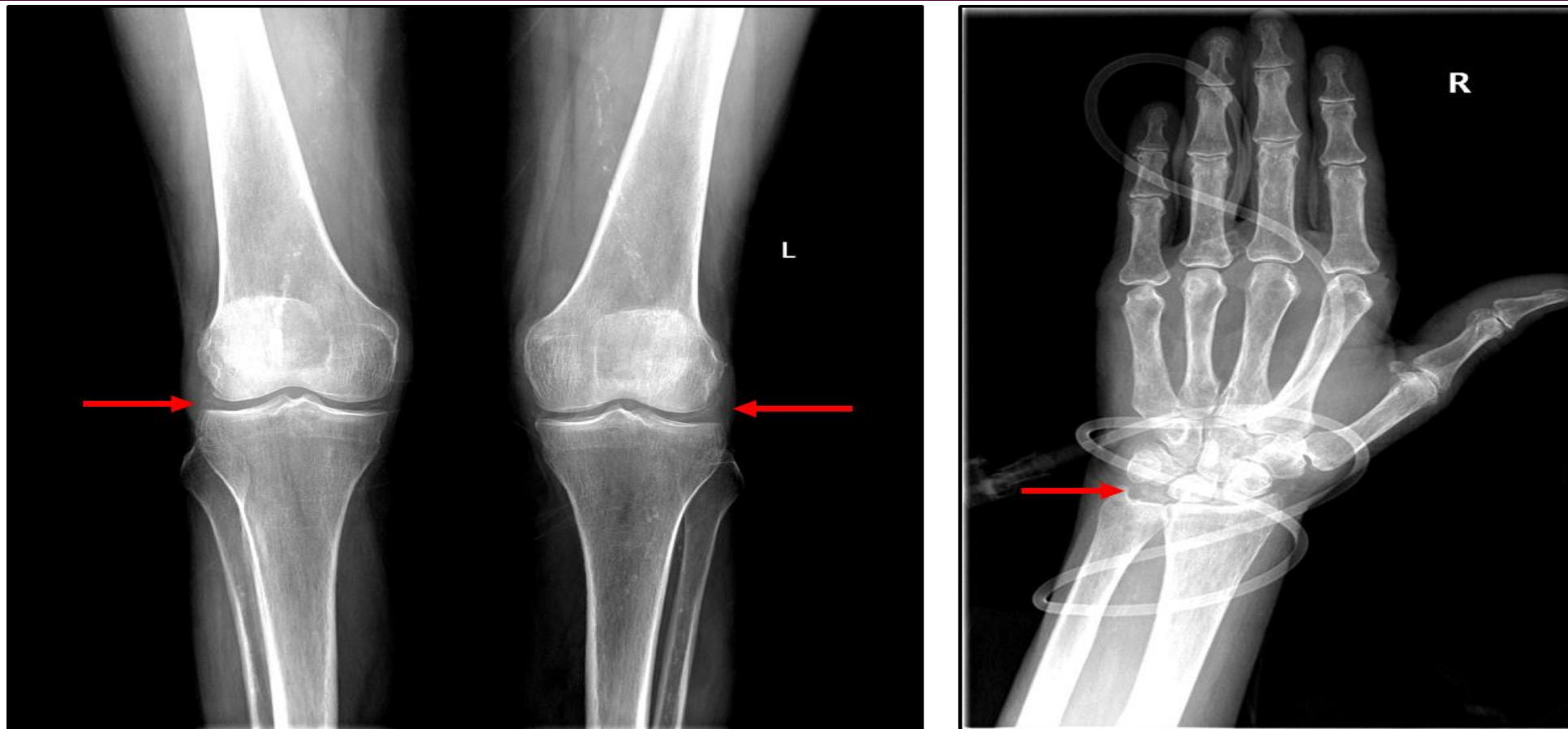


Η ΕΞΕΤΑΣΗ ΠΟΥ ΕΘΕΣΕ ΤΗ ΔΙΑΓΝΩΣΗ – CT ΑΜΣΣ



Έντονες εκφυλιστικού τύπου αλλοιώσεις της **ατλαντοαξονικής άρθρωσης**, με **τιτανώσεις** των συνδέσμων, κυρίως του εγκάρσιου συνδέσμου. Εικόνα συμβατή με **crowned dens syndrome** (κρυσταλλογενή αρθρίτιδα της ατλαντοαξονικής άρθρωσης από εναπόθεση κρυστάλλων πυροφωσφορικού ασβεστίου)

ΛΟΙΠΟΣ ΑΠΕΙΚΟΝΙΣΤΙΚΟΣ ΕΛΕΓΧΟΣ



Χονδρασβέστωση σε τυπικές θέσεις

ΦΑΡΜΑΚΕΥΤΙΚΗ ΑΝΤΙΜΕΤΩΠΙΣΗ

- Μεθυλπρεδνιζολόνη 32 mg p.o με σταδιακό tapering (σημαντική βελτίωση από την 2^η μέρα)
- Κολχικίνη 0,5 mg x2

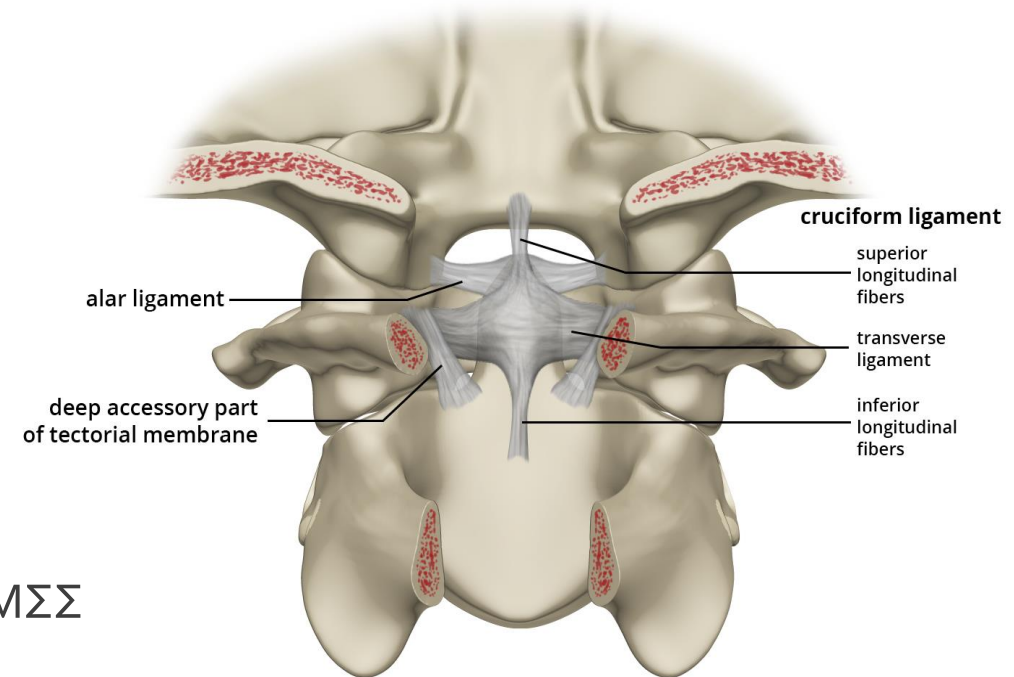
ΝΟΣΟΣ ΑΠΟ ΕΝΑΠΟΘΕΣΗ ΚΡΥΣΤΑΛΛΩΝ ΠΥΡΟΦΩΣΦΟΡΙΚΟΥ ΑΣΒΕΣΤΙΟΥ (CPP)

ΚΛΙΝΙΚΗ ΕΙΚΟΝΑ

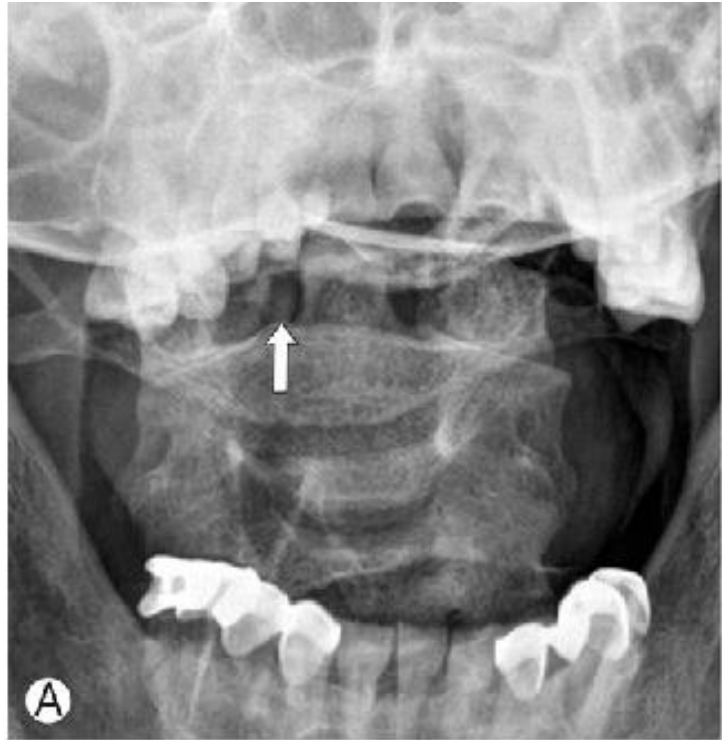
- Ασυμπτωματική CPP νόσος (χονδρασβέστωση)
- **Οξεία αρθρίτιδα** από κρυστάλλους CPP (pseudogout)
- **Χρόνια φλεγμονώδης αρθρίτιδα** από κρυστάλλους CPP (pseudo-RA)
- **Οστεοαρθρίτιδα με CPP** +/- επεισόδια οξείας αρθρίτιδας (pseudo-OA)
- **Βαριά εκφύλιση-καταστροφή άρθρωσης** (pseudo-neuropathic joint disease)
- **Σπονδυλική προσβολή**

CROWNED DENSE SYNDROME

- Εναπόθεση κρυστάλλων **CPP** στην ΑΜΣΣ
- Πέριξ του οδόντα ("δίκην κορώνας")
- Κεφαλαλγία (ινιακή – αυχενική)
- Πυρετός
- Αυχενική δυσκαμψία
- Επώδυνος περιορισμός ενεργητικών – παθητικών κινήσεων ΑΜΣΣ
- Εργαστηριακό φλεγμονώδες σύνδρομο



CROWNED DENSE SYNDROME



- Απαραίτητη η ακτινογραφία αρχικά
- GOLD STANDARD για τη διάγνωση η CT

CROWNED DENSE SYNDROME

ΘΕΡΑΠΕΙΑ

- ΜΣΑΦ
- Κορτικοειδή
- Κολχικίνη (σε μη ανταπόκριση στα ανωτέρω)

ΔΙΑΦΟΡΙΚΗ ΔΙΑΓΝΩΣΗ

- Μηνιγγίτιδα
- Επισκληρίδιο απόστημα
- Αυχενική σπονδυλαρθροπάθεια
- Μεταστατική νόσος
- Γιγαντοκυτταρική αρτηρίτιδα
- Ρευματική πολυμυαλγία
- Ρευματοειδής αρθρίτιδα

ΣΑΣ
ΕΥΧΑΡΙΣΤΩ!
ΚΑΛΟ
ΚΑΛΟΚΑΙΡΙ

